# Glokom Cerrahisinde Minimal İnvaziv Bir Prosedür: Trabektom

## A Minimally İnvasive Procedure in Glaucoma Surgery: Trabectome

*Yıldıray YILDIRIM[1], Eyüp DÜZGÜN[2], Taner KAR[1]*

**ÖZ**

Son yıllarda yeni tekniklerin ve implantların geliştirilmesi ile geleneksel glokom cerrahilerinin gerekliliği sorgulanmaya başlanmıştır. Bu yeni yöntemler ve implantlar, penetran cerrahilere göre daha yüksek güvenlik profili ile göz içi basıncını (GİB) düşürmeyi amaçlayan prosedürler olup genel olarak "Mikroinvaziv veya Minimal İnvaziv Glokom Cerrahi (MİGC)" yöntemleri olarak adlandırılmaktadır. MİGC yöntemlerden birisi olan trabektom ile yapılan ab interno trabekülektomi, trabeküler ağ ve Schlemm kanalı iç duvarını selektif olarak uzaklaştırarak, fizyolojik akımı arttırıp GİB'i azaltmayı amaçlayan yeni bir glokom cerrahisi prosedürüdür. Trabektom cerrahisi, postoperatif GİB'de orta seviyelerde düşüş hedeflenen, medikal tedavinin yetersiz olduğu veya tolere edilemediği farklı tip açık açılı glokom hastaları için iyi bir alternatif cerrahi yaklaşım olarak görülmektedir. Bununla birlikte, daha invaziv cerrahi yöntemlerin endike olduğu fakat glokomatöz hasarı az veya hiç olmayan hastalar için başlangıç cerrahi yaklaşım olabileceği gibi penetran cerrahilerin uygun olmadığı hastalar için de iyi bir seçenek olabilir. Bu makalede ab interno yaklaşımla uygulanan yeni bir MİGC yöntemi olan trabektom elektrokoter cihazı ile yapılan araştırmalar ele alınmıştır.

**Anahtar Kelimeler:** Trabektom cerrahisi, açık açılı glokom, minimal invaziv glokom cerrahisi.

**ABSTRACT**

Traditional glaucoma surgery procedures has been challenged by the advent of innovative techniques and new implants in recent years. This new procedures and devices aim to lower intraocular pressure (IOP) with a higher safety profile than penetrating procedures and are collectively termed "Micro-invasive or Minimally Invasive Glaucoma Surgery (MIGS)". Ab interno trabeculectomy surgery performed with trabectome is one of the new MIGS methods which increases physiological outflow and reduces IOP by removing trabecular meshwork and the inner wall of Schlemm's canal selectively. Trabectome surgery is considered as a good alternative surgical approach for patients who do not respond or do not tolerate to medication and aiming moderate reduction in intraocular pressure with different types of open angle glaucoma patients. However, trabectome surgery could be an initial surgical approach for patients who indicated for more invasive surgery but have no or little glaucomatous damage and also become an good option for patients who are not appropriate for penetrating surgery procedures. This article reviews the trials related to trabectome electrocautery device that is one of the new techniques of MIGS performed by ab interno approach.

**Key Words:** Trabectome surgery, open angle glaucoma, minimally invasive glaucoma surgery.

1- M.D. Asistant Professor, GATA Haydarpasa Training and Research Hospital, Eye Clinic, Istanbul/TURKEY
YILDIRIM YILDIRAY., doctoryyildirim@gmail.com
KAR T., zeytin232003@yahoo.com
2- M.D., GATA Haydarpasa Training and Research Hospital, Eye Clinic, Istanbul/TURKEY
DUZGUN E., dr-duzgun@hotmail.com

**Geliş Tarihi - Received:** 01.12.2014
**Kabul Tarihi - Accepted:** 21.01.2015
*Glo-Kat 2015;10:147-157*

**Yazışma Adresi / Correspondence Adress:** M.D., Eyup DUZGUN
GATA Haydarpasa Training and Research Hospital, Eye Clinic, Istanbul/TURKEY

**Phone:** +90 216 542 44 19
**E-mail:** dr-duzgun@hotmail.com

## GİRİŞ

Glokom, sinsi seyirli olması ve tedavi edilmediği takdirde görmeyi ciddi derecede tehdit etmesi nedeniyle, erken tanı ve tedavi yöntemlerinin halen yoğun bir biçimde araştırıldığı bir oftalmopatolojidir. Göz içi basınç (GİB) yüksekliği, glokomu tek başına tanımlayamasa da, bu hastalığın başlangıcı ve ilerleme riskini azaltmak için değiştirilebilir tek faktör olmaya devam etmektedir. GİB'i düşürmek glokom tedavilerinin ana hedefi olma özelliğini korumakta olup medikal tedaviler, lazer tedavileri ve bunlarla kontrol edilemeyen hastalarda cerrahi yöntemlere başvurulmaktadır. Trabekülektomi, yüksek başarı oranları nedeniyle altın standart tedavi olarak kabul edilmiş, günümüzde açık açılı ve kapalı açılı glokom tiplerinin tedavisinde yaygın olarak kullanılan filtran cerrahi yöntemidir.[1-3] Gelişmiş tekniklere ve adjuvan olarak antimetabolitlerle uzun dönem başarısının artmasına rağmen hem kısa vadeli hem de uzun dönemde yüksek komplikasyon oranlarına sahip invaziv bir girişim olması nedeniyle hala tartışmalıdır. Trabekülektominin yetersiz olduğu olgularda glokom drenaj cihazları glokom tedavisinde yaygın olarak uygulanan cerrahi prosedürler olup çalışmalar bu cerrahilerin başarılı sonuçlar ortaya koyduğunu göstermiştir.[4-6]

İdeal glokom cerrahisi araştırmalarının devam ettiği günümüzde, gelişen teknolojinin birçok branşta sağladığı katkı göz cerrahisi alanında da büyük yenilikler ve kolaylıklar sağlamıştır. Glokom cerrahisi alanındaki bu yeni cerrahi teknikler genel olarak mikroinvaziv veya minimal invaziv glokom cerrahi (MİGC) yöntemleri olarak adlandırılmaktadır. İdeal mikroinvaziv prosedürün avantajları; konjonktivayı koruyan saydam korneal mikroinsizyon ile uygulanması, hedef dokuya minimal travmaya yol açması, etkin ve yüksek güvenlik profilline sahip olması, yaşam kalitesi üzerine en az olumsuz etkiyle, hızlı iyileşme sürecine sahip olmasıdır.[7]

MİGC yöntemlerden birisi olan trabektom mikroelektrokoter cihazı (TrabectomeTM, Neomedix, Tustin, CA, USA) 2004 yılında FDA onayı alarak tüm dünyada kullanılmaya başlanmıştır. Günümüzde trabektom ile yapılan ab interno trabekülektomi, dışa akım yolunda en fazla direncin olduğu yer olan trabeküler ağın jukstakanaliküler bölümü uzaklaştırarak fizyolojik akımı artırıp GİB'i azaltmayı amaçlayan yeni bir prosedürdür.

1940 yıllarda Barkan tarafından konjenital ve infantil glokomlarda gonyotomi tekniğini tanımlamıştır.[8] Trabeküler ağ dokusunun elastisitesinin çocuklarda fazla olması cerrahi sonrası yara dudaklarını birbirinde ayrışmasına müsaade ettiği için gonyotomi prosedüründe başarılı sonuçlar alınmıştır.[9] Bununla birlikte erişkinlerde açık açılı glokomda (AAG) tiplerinde her ne kadar başlangıçta olumlu sonuç alınmış olsa da uzun dönem sonuçları sınırlı bir başarı göstermiştir.[10-12] Trabeküler ağ üzerine farklı lazer ve cerrahi yöntemler tanımlanmış olmakla birlikte uygulamaların trabeküler ağın uzaklaştırılmasının ya da kısmi ayrışmasının dışa akımda artışa yol açtığı bilinmektedir. Bu nedenle trabeküler ağın yara dudaklarının bir araya gelmesine engel olacak şekilde tamamen uzaklaştırılması veya ablazyonu amaçlayan çalışmalar trabektom cihazının geliştirilmesini sağlamıştır.

## TRABEKTOM MİKROELEKTROKOTER CİHAZI

Trabektom, yüksek frekanslı mikroelektrokoter ile eş zamanlı olarak çalışan infüzyon ve aspirasyon özelliği olan ve trabeküler ağ ve Schlemm kanalı iç duvarını ablazyon yoluyla uzaklaştırmayı amaçlayan bir yöntemdir.[12,13] Teorik olarak ön kamara sıvısının trabeküler dokunun dışa akım direncine uğramaksızın direkt Schlemm kanalına geçmesi beklenmektedir. İn vitro olarak yapılan bir çalışmada trabektom sonrası, donör korneaskleral örneklerinin histolojik muayenesi trabeküler ağ ve Schlemm kanalının açık bir yarık bırakarak tam kat ayrıldığını göstermiştir (Resim 1a). Schlemm kanalı dış duvarı, toplayıcı kanallar ve aköz venlerde termal hasar oluştuğuna dair bulguya rastlanmamıştır.[13]

Trabektom cihazı 3 parçadan oluşmaktadır;

1. Yüksek frekanslı jeneratör ve sıvı infüzyonu için mobil konsol,
2. Elektro cerrahi ablazyon üniti ve otomatik irrigasyon ve aspirasyon delikleri bulunan tipin bulunduğu tek kullanımlık elcik,
3. Aşamalı olarak irrigasyon-aspirasyon ve ablazyonu kontrol eden ayak pedalı (Resim 1-b).

Trabektom cihazı, 1.7-1.8 mm'lik korneal kesiden giren, 19 gauge (g) olan yer çekimi kontrollü infüzyon kısmı, 25 g aspirasyon portu ve seramik yalıtımlı uç kısmından 150 µm uzaklıkta bipolar elektrokoter üniti bulunan tek kullanımlık elcikten oluşmaktadır. İğne şeklindeki uç kısmı 800 µm uzunlukta olup, maksimum genişliği 230 µm ve maksimum kalınlığı 110 µm'dur. Elcik irrigasyon-aspirasyon konsoluna ve elektrokoter jeneratörüne ayrı ayrı bağlıdır. Ayak pedalı fakoemülsifikasyonda olduğu gibi aşamalı olarak irrigasyon-aspirasyon ve elektrokoter ablazyonunu kontrol etmektedir.[13,14] Sıvı akışı yer çekimi bağımlı olup pedal kısmının önünde sıvı akışını kontrol eden düğme ile cerrah tarafından veya konsol üzerindeki düğme ile asistan tarafından kontrol edilebilmektedir.

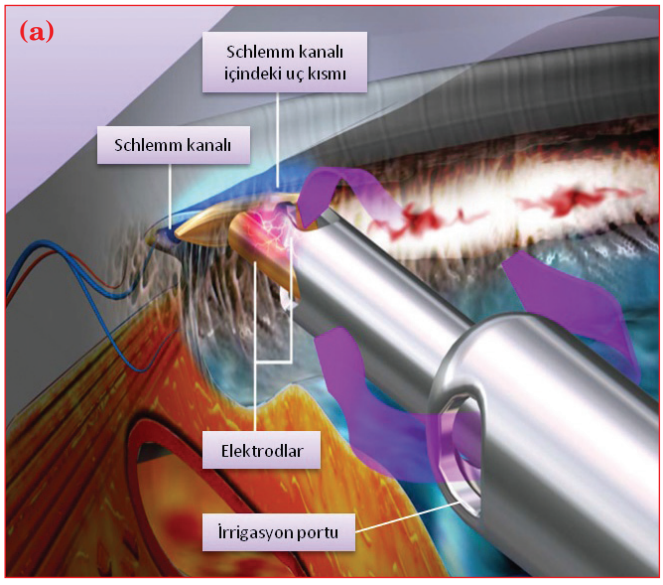


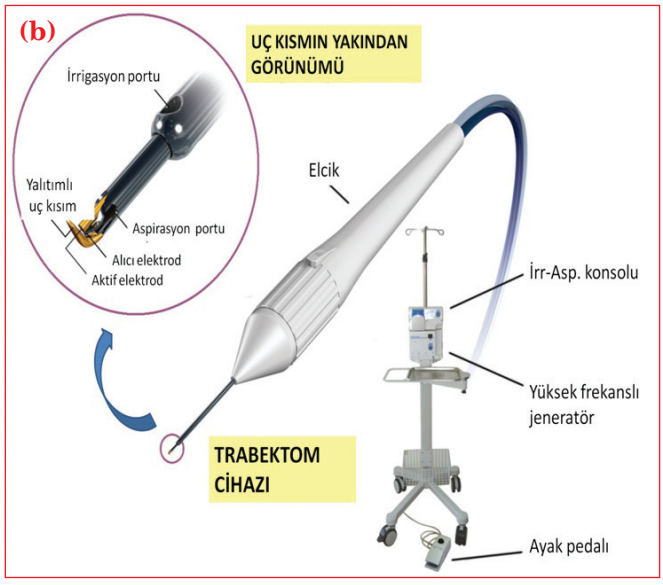


***Resim 1a,b:*** *Ablazyon esnasında trabektom ucunun çalışma şeklinin şematik görünümü (a), trabektom cihazı sistemi (b), (http://www.neomedix.net'den uyarlanmıştır.).*

Cerrahi tipin ucundaki iğne şeklindeki sivri kısmı olup gövdeye 90 derece dik pozisyonda yerleştirilmiştir. Bu kısmı 500°'de termal stabilite, mekanik sağlamlılık, biyouyumluluk ve kimyasal rezistans gösteren çok katmanlı özel bir polimer ile kaplı olup Schlemm kanalına kolay insersiyon için özel olarak tasarlanmıştır. Donör kornealarında yapılan çalışmalar sonucu tipin şekli ve ölçüsü ablazyon sırasında Schlemm kanalında rehber olacak şekilde tasarlanmıştır. Seramik ile yalıtılmış bu uç kısım çengel gibi görev görerek, trabeküler ağ dokusunu kaldırıp hafif bir gerilim sağlar. Bu sayede elektrokoter ile ablazyon sırasında maksimal uzaklaştırmayı sağlamak için dokuya uygun pozisyon verip kotere doğru yönlendirirken sonrasında aköz dışa akımını sağlayarak alttaki dokuları da termal ve mekanik etkilerden korumuş olur. Ablazyon, yüksek frekanslı elektrokoter jeneratörüne bağlı elektrod çiftleri sayesinde elde edilir. Güç kaynağı modifiye 800 EU ünitesi olup 550 kHz frekansında çalışan ve gücü 0.1 W ile 10 W arasında ayarlanabilen bir cihazdır (tavsiye edilen güç aralığı 0.5-1.5 W). Aspirasyon delikleri, koter elektrodlarının yaklaşık 0.3 mm üzerinde olup ablazyon sırasında oluşan debrislerin uzaklaştırılmasını sağlar. İrrigasyon delikleri cerrahi alandan 3 mm uzakta olup cerrahi sırasında GİB'nin korunmasını ve ablazyon sırasında oluşan ısı enerjisinin dağılmasını sağlar.[12,15,16] Şişe yüksekliği standart olarak 80 cm'ye ayarlanabilir. Aspirasyon pompası peristaltik olup standart sıvı akım hızı 3 ml/dk olsa da aşamalı olarak 10 ml/dk'ya kadar yükselebilmektedir.[13] İrrigasyon ve aspirasyon sistemi çok önemli olmasına rağmen yüksek frekanslı elektrokoter güç ünitesi bu teknolojinin esas önemli noktasıdır. Hedef doku, yüksek pik gücü ve kısa döngüler ile oluşan yüksek enerjili patlamalarla elde edilen ısı enerjisi kullanılarak parçalanır. Yani vasküler koterlerdeki termal ısıtıcı etkiden farklı olarak parçalayıcı bir etki elde edilir.[13,17] Bu etki yara dudaklarının tekrar kapanmaması için gereklidir.

## CERRAHİ PROSEDÜR

1. **Preoperatif Hazırlık:** Açının görüntülenmesini kolaylaştırmak, fakik hastalarda kristalin lensi korumak için cerrahiden 1-2 saat önce pilokarpin %1 damla kullanılarak miyozis sağlanması, cerrahi sırasında açının kolay görüntülenmesini sağlayacak aynı zamanda lense temas ihtimalini azaltacaktır.[16] Trabektom cihazının kurulumu firmanın sağladığı kullanım kılavuzu kullanılarak aşamalı olarak yapılmakta olup infüzyon sıvısı olarak dengeli tuz solüsyonu kullanılmaktadır.

2. **Cerrahi Teknik:** Bu cerrahi prosedür, özellikle temporal yaklaşımla veya hasta başı farklı pozisyonlarda iken ameliyat yapmaya alışık olmayanlar için öğrenim periyodu zaman alabilen, yaklaşık 15-20 dk süren 3 basamaklı bir cerrahidir.

**İnsizyon:** 1.7-1.8 mm'lik bıçaklar kullanılır. Trabektom elcik tipi korneal kesiden girilerek nazal kadrandaki trabeküler ağa doğru uzatılır.

**Elektro (Cerrahi) Ablazyon:** Tip ile elektro cerrahi puls uygulanarak trabeküler ağ bandının bir kısmını uzaklaştırır.

**İrrigasyon:** Sürekli yıkama ile doku artıkları uzaklaştırılır ve ısı kontrolü sağlanmış olur.

Katarakt cerrahisinde olduğu gibi klasik ameliyat hazırlığını takiben iyi bir gonyoskopik görüntüleme elde edebilmek için hastanın başı yaklaşık olarak 30-45 derece cerrahi uygulanan gözün karşı tarafına çevrilirken, mikroskop ise cerraha doğru 20-35 derece eğilmelidir (Resim 2a). Temporalden saydam korneal kesi yapılır. Cerrahi topikal anestezi altında yapılabileceği gibi cerrahın tercihine göre intrakamaral veya subtenon anestezi altında uygulanabilir.

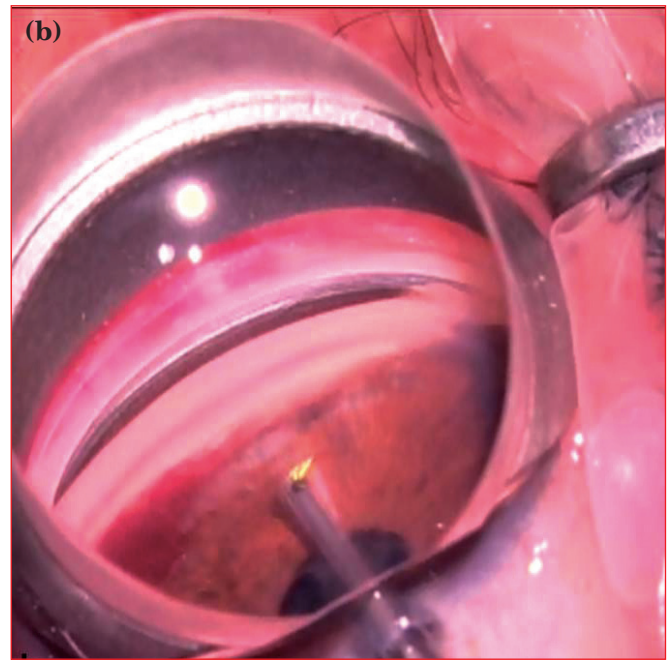


***Resim 2a,b:*** *Trabektom cerrahisi sırasında cerrahın oturuş pozisyonu ve mikroskobun cerraha doğru eğik duruşu (a), gonyolens ile açının ve tip ucunun görünümü (b).*

Viskoelastik solüsyonlar verilerek ön kamara hacmi artırılabilir. Kurulumu tamamlanmış olan trabektom cihazının gücünün 0.8 Watt değerine ayarlanmasının yeterli olduğu belirtilmektedir.[13] İrrigasyon-aspirasyon konsolunda bulunun infüzyonun kontrol düğmesi sıvı akış hızı devamlı irrigasyon konumuna alınır. Trabektom elcik tipi kesi yerinden girilerek ön kamarada nazal kadrana doğru ilerletilir. Korneaya viskoelastik konulduktan sonra modifiye Swan-Jacops gonyoskopi lensi (Ocular Instruments, Bellevue, WA) nazalde hedeflenen trabeküler ağı gösterecek şekilde yerleştirilir. Trabeküler ağa ait bant lokalize edildikten sonra tipin ucuyla Schlemm kanalına girilir ve ayak pedalına basarak elektrokoter aktive edilir. Ön kamaradan çıkmadan tip önce saat yönü tersi istikametinde ve sonra 180° zıt yönde döndürülerek saat yönünde olacak şekilde Schlemm kanalında ilerletilir. Schlemm kanalının iç duvarından oluşan bandın parçalanarak ön ve arka yaprak halinde ayrıldığı görülür. Bu sırada uygun koterizasyonun yapıldığının işareti olan hava kabarcıkları oluştuğu görülebilir (Resim 2b). Tipin hızlı hareket ettirilmesi trabeküler ağda düzensiz yırtığa ve tipin uç kısmında doku artığı birikmesine yol açacağından uygun ablazyon sağlanamaz. Ayrıca işlem sırasında tip ucunun iğne yapısında olması nedeniyle Schlemm kanalının arka duvarına saplanması sonucu oluşacak hasardan korunmak için göze rotasyon hareketinin olmamasına dikkat edilmelidir. Tek kesiden ablazyon uygulanabilecek toplam genişlik yayınlarda 60°-150° arasında değişmektedir.[18] Yeterli uygulamadan sonra infüzyon setine bağlanan simko kanül ile ablazyon sırasında oluşan debrisler, hemoraji ve viskoelastik uzaklaştırılır. Kesi yerine korneal sutür konularak işlem sonlandırılabileceği gibi kesi dudaklarına hidrasyon uygulanabilir. Kombine cerrahilerde katarakt cerrahisinde gelişebilecek korneal ödemden ve kesi yerinin genişletilmesinden kaynaklanacak ön kamara kaybından korunmak için önce trabektom cerrahisinin yapılması daha uygundur.[19,20] Katarakt ameliyatı uygulanacak hastalar için sedyeye ve hastaya yeniden pozisyon verilirken, mikroskop normal konumuna tekrar alınmalıdır. Cerrahi sonunda pupil çapına göre intrakamaral miyotik kullanılabilir.[20]

3. **Cerrahisi Sonra Bakım:** Hastaya cerrahi sonrası prednisolon asetat %1 damla 6 saatte bir, pilokarpin %2'lik damla 8 saatte bir olmak üzere 1 ay ve antibiyotikli damlalar 4 saatte bir şeklinde 1 hafta süreyle kullanılmak üzere reçete edilmelidir. Yine nonsteroid antiinflamatuar damlalar tedavi protokolüne eklenebilir. Postoperatif pilokarpin kullanılması da aköz dışa akımını artırdığı gibi PAS gelişiminden korur.[21] Postoperatif hifema gelişen olgulara cerrahi uygulanan göz tarafına doğru yatmak veya 45 derece açılı oturmak önerilebilir. Hastalar gelişebilecek korneal ödem veya hifema nedeniyle erken dönemde bulanık görebilecekleri konusunda bilgilendirilmelidir. Postoperatif erken dönemde gelişen hifema ve ani GİB artışı gibi komplikasyonlar açısından yakın takip edilmeli ve GİB seviyeleri değerlendirilerek antiglokomatöz medikasyon yeniden düzenlenmelidir.

## ENDİKASYONLAR

Trabektom postoperatif GİB orta seviyelerde olması hedeflenen hastalar için iyi bir alternatif olarak görülmektedir.[19] Ayrıca katarakt cerrahisi ile kombine edilebilmesi büyük avantaj oluşturmaktadır. Tolere edilebilir maksimum tedaviye rağmen progresif sinir hasarı veya görme alanı kaybı devam eden;

- Ayırt edilebilir açı anatomisi olan ve açı yapılarının görüntülemesine izin veren saydam korneası olan hafif -orta seviyeli primer açık açılı glokom (PAAG),
- Pigmenter glokom, psödoeksfolyatif glokom (Pex glokom) gibi AAG tipleri,
- Geçirilmiş glokom cerrahisine rağmen yüksek GİB (trabekülektomi veya drenaj tüpleri)[2],
- Oküler yüzey sorunları nedeniyle ilaç kullanamayan AAG olguları.

Graves oftalmopati, kavernöz sinüs trombozu, Vena Cava tıkanıklığı, retrobulber tümörler veya triküspid yetmezliğe bağlı mekanik bir obstrüksiyon sonucu EVB artışına bağlı gelişen posttrabeküler glokom olguları trabektom cerrahisi için uygun adaylar değillerdir. Sturge-Weber sendromlu ve karotikokavernöz fistülü bulunan olgularda arteriovenöz şantların yol açtığı yüksek EVB nedeniyle trabektom cerrahisine karar verirken dikkatli olunmalıdır.

## KONTRAENDİKASYONLAR

Trabektom cerrahisinden sonra GİB'in EVB'den daha düşük olması beklenmemelidir. Bu nedenle glokomu çok ileri evre olan veya postoperatif ilaçsız olarak çok düşük GİB'e ihtiyacı olan hastalar endikasyon dışıdır.[2]

- PAS'ın bulunduğu veya bulunmadığı kapalı açılı glokomlar
- Endotel dekompanzasyonuna bağlı korneal ödem veya korneal skarlı olgular
- Gonyoskopik görüntü alınmasına engel olan korneal opasiteler,
- Ön kamarası çok sığ olanlar
- Açıda neovaskülarizasyon olan olgular

## TRABEKTOM CERRAHİSİNİN ETKİNLİĞİ VE GÜVENİLİRLİĞİ

Literatürde trabektom cerrahisinin başarısını sunan birçok çalışma bulunmaktadır. Çalışmaların birçoğu Trabektom Çalışma Grubu'na ait olup son 10 yıl içerisinde dünyanın birçok ülkesinde bu cihaz kullanılmaya başlanmıştır. Trabektom ile ilgili olarak yapılan ilk çalışmada kontrolsüz glokomu olan 37 hastaya daha önce cerrahi geçirmiş olmasına ve lens durumuna bakılmaksızın trabektom cerrahisi uygulanmıştır. Altı aylık takip sonunda GİB azalmasının yaklaşık %38 (n:25) olduğu bildirilmiştir.

***Tablo 1:*** *Trabektom cerrahisi uygulanan bütün hastalarda preoperatif ve postoperatif GİB değerleri (Liu ve ark.[23] ait derlemeden uyarlanmıştır).*

| | Minckler 2006 | Francis 2008 | Minckler 2008a | Mosaed 2010c | Jea 2012 | Ting 2012a | Ahuja 2013 | Mosaed 2014 |
|---|---|---|---|---|---|---|---|---|
| **Pre-op GİB (n)** | 27.6±7.2 (101) | 20±6.3 (304) | 23.3 (1127) | 26.3±7.7 (538) | 28.1±8.6 (115) | 23.5 (825) | 21.6±8.6 (246) | 23.1±8.0 (4659) |
| Post-op GİB | | | | | | | | |
| 1. ay | 18.2±5.8 (81) | ~ | ~ | ~ | 19.8±7.5 (101) | 16.8 (787) | 16.2±7,1 (243) | ~ |
| 3. ay | 17.6±3.4 (51) | 14.9±3.7 (193) | ~ | ~ | 18.2±6 (75) | 16.4 (743) | 15.8±6.0 (218) | ~ |
| 6. ay | 18.4±4.5 (46) | 14.8±3.5 (106) | ~ | ~ | 18.3±5.6 (58) | 16.2 (676) | 15.6±5.5 (186) | ~ |
| 12.ay | 16.4±2.2 (37) | 15.5±2.9 (34) | 16.0 (147) | 16.6±4.0 (538) | 17.4±5.9 (34) | 16.1 (635) | 15.1±4.4 (152) | 16.2±4.0 |
| 18. ay | 15.9±2.0 (30) | ~ | 16.0 (87) | ~ | 17.0±4.6 (30) | ~ | 14.7±4.6 (111) | ~ |
| 24. ay | 15.2±2.4 (18) | 16.7±3.5 (7)b | 16.4 (50) | ~ | 15.9±4.5 (24) | ~ | 15.3±4.6 (69) | 16.4±4.5 |
| 30. ay | 16.3±3.3 (11) | ~ | 16.6 (42) | ~ | 16.6±7.7 (22) | ~ | 15.1±4.7 (50) | ~ |
| 48. ay | ~ | ~ | 16.1±1.9 (20) | ~ | ~ | ~ | 12.0±2.6 (5) | 16.1±3.2 |
| 60. ay | ~ | ~ | 17.5±0.7 (2) | ~ | ~ | ~ | ~ | 16.4±2.6 |
| 90. ay | ~ | ~ | ~ | ~ | ~ | ~ | ~ | 17.2±3.0 |

(~) veri mevcut değil.

a: Alt grup ortalamalarından yeniden hesaplanmıştır, SD'ü yeniden hesaplamak için veri mevcut değil

b: 24. ay yerine 21. aydaki veriler alınmıştır.

c: Sadece trabektom uygulanan alt grup verileri dahil edilmiştir.

Uygulanan ilaç sayısı ortalamasının 1.2±0.6 dan 0.4±0.6'ya düştüğü kaydedilmiştir. On iki ay sonunda (n:15), başlangıç değerine göre GİB'de azalma %31 ve kullanılan ilaç sayısında azalma %90 olarak tespit edilmiştir.22 Nisan 2004'te FDA'nın onayından sonra 2006 yılında Trabektom cihazı Amerika Birleşik Devletleri'nde klinik kullanıma girmiştir. Minckler ve ark. ilk orijinal serilerini genişleterek 101 hastanın dahil olduğu çok merkezli prospektif bir çalışma halinde güncel sonuçları ile yayınlamışlardır.[12] Preoperatif ortalama GİB 27.6 mmHg iken 1. yılda 16.4, 2. yılda 15.2 mmHg ortalama değerleri elde edilmiştir (Tablo 1). Tedavi ile veya tedavisiz, GİB'in 21 mmHg ve altında olması başarı kriteri olarak kabul edildiğinde başarı oranı %84 olarak tespit edilmişken, buna ek olarak GİB'de %30 veya daha fazla azalma başarı kriterine dahil edildiğinde başarı 12. ayda %79, 24. ayda %71 olarak saptanmıştır (Tablo 2).

Ocak 2006'dan beri Birleşik Devletler, Kanada, Meksika ve Japonya'da 46 farklı glokom merkezinde Trabektom Çalışma Grubu tarafından uygulanan cerrahilerle vaka sayısı, yaş aralığı 3 gün ile 96 yıl arasında değişen 1127 olguya ulaşmıştır.[16] Bu vakalar; PAAG, Pex glokom, juvenil idiyopatik artrit, steroid nedenli glokom, pigment dispersiyonu ve üveit ile ilişkili glokom tiplerinin de dahil olduğu çeşitli AAG alt tiplerinden oluşmaktadır. Beş yıl takip edilen hastaların dahil olduğu çalışmada GİB değişimleri tablo 1'de özetlenmiştir. Çalışmanın sonucunda trabektom cerrahisinin AAG tiplerinde GİB'i kontrol etmeyi sağlayan minimal invaziv bir metot olduğu belirtilmiştir.[16]

Mosaed ve ark.,[21] sadece trabektom (n:538) ve fakoemülsifikasyon ile kombine trabektom (n:290) uyguladıkları, tolere edilebilir maksimal tedaviye rağmen

***Tablo 2:*** *Başarı oranları ve her araştırmacı tarafından belirtilen başarı kriterleri, (Liu ve ark.[23] ait derlemeden uyarlanmıştır).*

| **Araştırmalar** | **Başarı tanımlamaları** | **Başarı oranları-% (n)** | | | |
|---|---|---|---|---|---|
| | | **12. ay** | **18. ay** | **24. ay** | **48. ay** |
| Minckler 2006 | GİB'de azalma %30 veya daha fazla veya GİB ≤21 mmHg ilaçlı veya ilaçsız ve ek cerrahi uygulanmaması | %79 (37) | %74 (30) | %71 (18) | ~ |
| Francis 2008<br>Fakotrabektom | GİB da başlangıç değerden ≥%20 azalma veya kullanılan ilaç sayısında azalma, ek ilaç başlanmaması veya ikinci bir glokom cerrahisi uygulanmaması | 6. ay: %78 (106)<br>12. ay: %64 (34) | %52* (7) | ~ | ~ |
| Minckler 2008<br>Trabektom<br>Fakotrabektom | 2 haftalık takip sonrası 2 ardışık vizitte GİB ≤21 mmHg veya başlangıç değerden ≥%20 azalma ve ek cerrahiye gereksinim olmaması | %75* (147)<br>%68* (102)<br>%90* (45) | %72* (87)<br>%67* (67)<br>%87* (20) | %70* (50)<br>%65* (46)<br>%87* (4) | %69* (20)<br>%61* (20)<br>~ |
| Mosaed 2010<br>Trabektom<br>Fakotrabektom | 3.ayda GİB ≤21 mmHg ve başlangıç değerden %20 azalma ve ek glokom cerrahisi uygulanmadan | %64.9<br>%86.9 | | | |
| Jea 2012 | Ek glokom cerrahisine gereksinim olmaması veya ışık hissinin kaybolmaması, 1 ay sonra 2 ardışık vizitte GİB ≤21 mmHg ve başlangıç değerinden ≥%20 azalma olması | %36 (34) | %23* (30) | %22 (24) | %18* (22) |
| Ting 2012<br>PAAG Trabektom<br>PAAG Fakotrabektom<br>PexG Trabektom<br>PexG Fakotrabektom | Ek glokom cerrahisine gereksinim olmaması veya ışık hissinin kaybolmaması, 3 ay sonra 2 ardışık vizitte GİB ≤21 mmHg ve taban değerinde ≥%20 azalma olması | %63 (293)<br>%91 (247<br>%79 (53)<br>%87 (42) | ~<br>~<br>~<br>~ | ~<br>~<br>~<br>~ | ~<br>~<br>~<br>~ |
| Ahuja 2013 | A kriteri- GİB ≤21 mmHg veya GİB azalması ≥%20 ve ikinci cerrahi işlem uygulanmaması | %64 (246) | ~ | %62 (246) | ~ |
| | B kriteri - GİB ≤18mmHg ve GİB azalması ≥%20 ve ikinci cerrahi işlem uygulanmaması | %30 (246) | ~ | %22 (246) | ~ |
| | C kriteri - GİB ≤21 mmHg veya GİB azalması ≥%20 | %78 (246) | ~ | %73 (246) | ~ |
| | D kriteri - GİB ≤18 mmHg ve GİB azalması ≥%20 | %32 (246) | ~ | %23(246) | ~ |

*Kaplan-Meier grafiklerinden tahminen okunmuştur.

kontrolsüz glokomu olan toplam 828 hastanın 1 yıllık sonuçlarını bildirmişlerdir. Başarı kriteri olarak postoperatif 3. ayda iki ardışık vizitte GİB ≤21 mmHg ve %20 azalma ve ikinci bir cerrahi girişim uygulanmaması olarak belirdikleri bu çalışmada sadece trabektom uygulanan grupta başarı oranı %64.9, GİB'de %31 azalma ve kullanılan ilaç sayısında %28 azalma bildirmişlerdir. Kombine cerrahi uygulanan grupta ise başarı oranı %86.9, GİB'da azalma %18 ve kullanılan ilaç sayısında azalma %33 olarak kaydedilmiştir (Tablo 3). Preoperatif GİB'in fakotrabektom grubunda düşük olması daha düşük oranda GİB azalmasına yol açmıştır. Ciddi bir komplikasyon izlenmeyen bu çalışmanın sonucunda trabektom cerrahisinin güvenli bir cerrahi prosedür olduğu ve orta düzeylerde GİB düşüşü sağladığı bildirilmiştir.[21]

***Tablo 3:*** *Trabektom cihazı ile ilgili yapılmış çalışmalara ait GİB ve ilaç kullanımdaki değişimlerin değerlendirilmesi*

| YIL | YAZAR | YAYIN ADI | GİB AZALMA (%) | AZALMA (%) | TAKİP SÜRESİ (AY) |
|---|---|---|---|---|---|
| 2005 | Minckler | Clinical Results with the Trabectomefor Treatment of Open-Angle Glaucoma | ~31 | ~90 | 12 |
| 2006 | Minckler | Clinical Results with the Trabectome, A Novel Surgical Device for Treatment of Open-Angle Glaucoma | ~40 | | 30 |
| 2007 | Mosaed | Ab Interno Trabeculotomy with the Trabectome Surgical Device | 42 | ~75 | 36 |
| 2008 | Francis | Combined Cataract Extraction and Trabeculotomy by the Internal Approach for Coexisting Cataract and Open-Angle Glaucoma: Initial Results | 12. ay: 16<br>21. ay: 25 | 12 ay: 36<br>21 ay: 32 | 21 |
| 2008 | Minckler | Trabectome (Trabeculectomy-Internal Approach): Additional Experience and Extended Follow-Up | T: ~35<br>FT: ~42 | T: ~83<br>FT: ~30 | 60 |
| 2009 | Liu | Ab Interno Trabeculotomy Trabectome Surgical Treatment for Open-Angle Glaucoma | ~30 | ~64 | 60 |
| 2009 | Mosaed | Comparative Outcomes Between Newer and Older Surgeries for Glaucoma | ~37 | ~48 | 60 |
| 2010 | Vold | Impact of Laser Trabeculoplasty on Trabectome Outcomes | SLT (-):~32<br>SLT (+):~39 | ~55<br>~29 | 36 |
| 2010 | Mosaed | Trabectome Outcomes in Adult Open-Angle Glaucoma: One Year Follow-Up | T:~31<br>FT:~18 | T:~28<br>FT:~33 | 12 |
| 2010 | Francis | Trabectome Combined with Phacoemulsification versus Phacoemulsification Alone: A Prospective, Non-Randomized Controlled Surgical Trial | FT:~28<br>FAKO:~2 | 40% | 24 |
| 2010 | Vold | Impact of Pre-Operative Intraocular Pressure on Trabectome Outcomes: A Prospective, Non-Randomized, Observational, Comparative Cohort Outcome Study | ≤17 mmHg:7<br>18-22 mmHg:20<br>23-29 mmHg:33<br>≥30 mmHg:48 | ≤17 mmHg:35<br>18-22 mmHg:28<br>23-29 mmHg:28<br>≥30mmHg:25 | 6 |
| 2010 | Pantcheva | Ab Interno Trabeculectomy | 38 | ~67 | 6 |
| 2011 | Jea | Effect of a Failed Trabectome on Subsequent Trabeculectomy | Çalışma gr:47.1<br>Kontrol gr: 52.1 | Çalışma gr:75<br>Kontrol gr:81 | 24 |
| 2011 | Francis | Combined Trabectome and Cataract Surgery versus Combined Trabeculectomy and Cataract Surgery in Open-Angle Glaucoma | FT:30<br>TRAB+FAKO: 52 | FT:~46<br>TRAB+FAKO:~81 | 12 |
| 2012 | Ting | Ab Interno Trabeculectomy: Outcomes in Exfoliation vs Primary Open-Angle Glaucoma | PAAG T: ~34<br>PAAG FT:~22<br>PexG T:~28<br>PexG FT:~35 | PAAG T:~21<br>PAAG FT:~31<br>PexG T:~28<br>PexG FT:~38 | 12 |
| 2013 | Maeda | Evaluation of Trabectome in Open-Angle Glaucoma | 31 | 43 | 12 |
| 2013 | Jordan | Trabectome Surgery for Primary and Secondary Open Angle Glaucomas | PAAG:25<br>PexG:30<br>T:40<br>FT:20 | PAAG:43<br>PexG:44<br>T:60<br>FT:57 | 40 |
| 2014 | Mosaed | The First Decade of Global Trabectome Outcomes | 26 | 58 | 90 |

*(T; Trabektom, FT; Fakotrabektom, FAKO; Fakoemülsifikasyon, TRAB; Trabekülektomi, SLT; Selektif Laser Trabeküloplasti, PexG; Psödoeksfoliatif Glokom)*

Trabektom cerrahisi ile mitomisin ile yapılan klasik trabekülektomiyi karşılaştıran bir başka çalışmada 2 yıllık takip sonunda trabektom grubunda GİB'de azalma preoperatif değerlere göre %43.5 iken trabekülektomi grubunda %61.3 olarak saptanmıştır.[18] Trabektom grubunda daha yüksek ortalama GİB elde edilmiş olup daha yüksek oranda medikasyona ihtiyaç duyulmuştur. Sonuç olarak komplikasyon oranın daha fazla olmasına rağmen trabekülektomi cerrahisinin daha başarılı olduğu görülmüştür. Ayrıca trabektom cerrahisi sonrası daha yüksek oranda ikinci cerrahi girişime ihtiyaç duyulduğu gibi, daha fazla GİB düşüşü hedeflenen olgularda bu cerrahinin iyi bir tercih olmayacağı belirtilmiştir.

Ting ve ark.,[15] PAAG ile Pex glokom olgularını karşılaştıran prospektif çalışmalarının sonucunda trabektom cerrahisinin eksfolyatif glokomda ve PAAG vakalarında GİB'i orta seviyelere düşürmede güvenli ve etkili olduğu bildirilmiştir. Tek başına trabektom uygulanan eksfolyatif glokom hastalarında GİB'de ve kullanılan ilaç sayısında azalmanın PAAG hastalarına kıyasla daha fazla olduğu saptanmıştır. Kombine cerrahi uygulanan Pex glokomlu olgularda, GİB düşüşü daha fazla olmasına rağmen başarı oranları arasında ve kullanılan ilaç sayısında anlamlı fark olmadığı saptanmıştır. Almanya'da yapılan bir başka prospektif çalışmada PAAG olgularında GİB düşüşü %25, Pex glokomlu olgularda %30 iken kullanılan ilaç sayısında azalma ise PAAG olgularında %43, Pex glokomlu olgularda %44 olarak tespit edilmiştir.[24] Bununla birlikte katarakt cerrahisinin Pex glokomlu olgularda PAAG'a göre GİB düşürücü etkisinin daha fazla olduğunu ve bu durumun irrigasyon hacmi ile korelasyon içerisinde bulunduğunu belirten çalışmalar da mevcuttur.[25] Pex glokomlu olgularda fakotrabektom cerrahisi ile katarakt ile kombine trabeküler aspirasyon cerrahisini karşılaştıran bir çalışmada 1 yılık takip sonunda trabektom grubunda 9.3 mmHg, trabeküler aspirasyon grubunda 5,1 mmHg düşüş elde edilmiş olup iki grup arasındaki fark istatistiksel olarak anlamlı bulunmuştur.[26]

Ahuja ve ark.,[27] AAG'de uygulanan trabektom cerrahisi sonuçlarını araştıran çalışmalarında farklı başarı kriterleri kullanarak başarı oranlarını değerlendirmişlerdir (Tablo 2). Vakalarda belirgin GİB düşüşü ve ilaç sayısında azalma sağlamalarına rağmen birçok hastada GİB 18 mmHg altına inmemiş olup GİB'de %20 veya daha fazla azalma sağlanamamıştır. Sonuç olarak Pex glokomu olan hastaların PAAG hastalarına göre daha fazla faydalandıklarını ve trabektom cerrahisinin yüksek GİB'e sahip hastalarda hedef GİB'in 21 mmHg ve üzerinde olması amaçlanarak ılımlı bir düşme hedeflenen, düşük cerrahi riskin gerekli olduğu hastalar için uygun bir cerrahi olduğunu belirtmişlerdir.[27]

Aynı başarı kriterlerini kullanarak 2 yıllık sonuçları karşılaştırıldığında Ahuja ve ark.,[27] yaptığı çalışmada 1. yıl sonunda başarı %64, Minckler ve ark.,[16] ait 1127 vakalık seride %75 olarak tespit edilmiştir (Tablo 2). Bu farklılık hasta seçimindeki ve cerrahi uygulamadaki farklılıklardan kaynaklanabilir. Özellikle sadece trabektom uygulanan vakalarda 24 ay sonunda başarı oranı Minckler ve ark.,[16] ait çalışmada %65 iken Ahuja ve ark.,[27] ait çalışmada %36,2 bulunmuştur (Tablo 2). Başarı kriteri GİB $\leq$21mmHg olarak kabul edildiğinde başarı %60-70 seviyelerinde iken, GİB $\leq$18 mmHg olarak kabul edildiğinde başarı yaklaşık %20'lere düşmektedir.[27]

Çalışmalarda dahil edilen hasta gruplarının farklı olması, kombine cerrahilerin de çalışmaya dahil edilmiş olması, cerrahi uygulamada cerrahlar arasında farklılıklar olması, başarı ve başarısızlık kriterlerindeki heterojenite, mevcut yayınların klinik sonuçlarının ve başarı oranlarının direkt olarak karşılaştırılması, buradan yola çıkarak trabektom cerrahisinin etkinliğinin ve güvenirliğinin değerlendirilmesinde engel oluşturmaktadır. Ayrıca yayınlanmış serilerde aynı vakalar farklı çalışmalara dahil edilmiştir. Bu nedenle başarı kriterleri yerine GİB'da azalmanın veya kullanılan antiglokomatöz ilaç sayısında azalma oranlarını değerlendirmenin daha anlamlı olacağı düşünülmüştür (Tablo 3).

2014 yılına ait bir literatürde, bazı olguların 90 aylık takiplerinin de bulunduğu toplamda 4659 vakaya ait veriler, trabektom cerrahisi uygulama eğitimi aldıktan sonra trabektom prosedürüne başlayan cerrahlara ait olup, genelikle ilk 20 vakanın sonuçlarını kaydettikleri Trabektom Çalışma Grubu Veritabanı'ndan alınmıştır.[28] Hiçbir vakanın çalışma dışı tutulmadan global bir değerlendirme yapıldığı araştırma trabektom cerrahisinin uzun dönem sonuçlarının değerlendirildiği ilk çalışma olması nedeniyle önem taşımaktadır. Doksanıncı ayda GİB %26 düşüş göstererek 23.1±8.0 mmHg'dan 17.2±3.0 mmHg'ya ve kullanılan ilaç sayısı %58 düşüş göstererek 2.6±1.3'dan 1.1±1.32'ye düşmüştür. Özetle elde edilen sonuçların daha önce yayınlanmış olanlar ile uyumlu olduğu görülmüş ve trabektom uygulanan vakalarda GİB'de yaklaşık %30, kullanılan ilaç sayısında %60 düşme sağlandığı bildirilmiştir. Trabektom cerrahisinin başlangıç glokom tedavisi olarak tercih edilebileceği gibi medikal tedaviye ve diğer cerrahi tedavilere dirençli olgularda da kullanılabileceği belirtilmiştir.

Üretici firma uygun gücün 0.8 W olduğu belirtmiştir. 0.3 W-5.0 W arası güç kullanılarak uygulanan trabektom ablazyonu sonrası trabeküler ağda meydan gelen açıklığın ölçüsünde, koagülasyonun varlığında veya çevre dokularda meydana gelen hasarda bir farklılık tespit edilmemiştir.[13] Çalışmalarda 0.5-1.0 W aralığında gücün yeterli olacağı belirtilirken cerrahların tercih ettikleri güç aralığı belirtilmemiştir. Ayrıca çalışmalarda ablazyon uygulanan genişliğin GİB üzerine etkisini ortaya koyan prospektif bir çalışma bulunmamaktadır. Daha geniş hasta grupları üzerinde ablazyon arkının genişliğinin ve uygun voltajın belirlenmesine yönelik çalışmalar yapmak yararlı olacaktır.

Kataraktı olan glokom hastalarına cerrahi planlanırken hangi ameliyatın daha uygun olduğu konusunda henüz bir konsensüs gelişmemiştir. Kontrolsüz AAG olgularında katarakt mevcut ise yalnız başına uygulanan katarakt cerrahisinin GİB düşürmede etkisinin limitli ve geçici olduğu bildirilmekte, bu olgularda hastanın kliniğine göre kombine cerrahi prosedürlerinin uygulanması önerilmektedir.[29] Glokom hastalarında eşlik eden katarakt varlığında fakoemülsifikasyon ile kombine trabektom cerrahisi uygulamalarının sadece katarakt cerrahisi ile kıyaslandığında hem GİB'de hem de antiglokomatöz ilaç sayısında klinik olarak daha anlamlı düşüş sağladığı bildirilmiştir.[30] Fakotrabektom ile fakotrabekülektomi kombine cerrahilerinin karşılaştırıldığı diğer bir çalışmada 1. yıl sonunda fakotrabektom grubunda GİB'de %27'lik düşüş ile 22.1±5.5 mmHg'dan 15.4+3.1 mmHg'ya, fakotrabekülektomi grubunda ise %44'lik düşüş ile 23.0±10.7 mmHg'dan 11.0±5.7 mmHg'ya düşüş bildirilmiştir. GİB ≤18 mmHg kabul edildiğinde başarı oranları anlamlı fark göstermektedir. Fakotrabekülektomi grubunda komplikasyon oranlarının da yüksek olduğunu fakat GİB'de azalmanın daha fazla olması nedeniyle düşük GİB elde edilmek istenen hastalarda iyi bir tercih olacağını bildirmişlerdir.[19]

Genel olarak fakotrabektom kombine cerrahisinde tek başına trabektom uygulanan olgulara göre başarı oranlarının daha yüksek olduğu ve ek bir komplikasyon görülmediği kaydedilmiştir.[20,21] Kombine olgularda başarı oranlarının yüksek olması, katarakt cerrahisinin direk etkisine ek olarak lensin alınmasına bağlı açının daha çok genişlemesi sonucu ablazyon sonrası daha az PAS gelişmesine bağlı olabileceği gibi, kombine cerrahide daha yoğun irrigasyon uygulanmasına bağlı olarak hemorajik debrislerin, Pex glokomlu olgularda psödoeksfolyatif materyalin ve salınan inflamatuar mediatörlerin uzaklaştırılmasına da bağlı olabileceği kaydedilmiştir.[21] Aynı kesiden uygulanabilmesi, postoperatif tedavi ve takip programının benzer olması ek bir risk doğurmadan katarakt cerrahisi olacak hastalarda glokomun daha iyi kontrol edilmesi ve kullanılan ilaç sayısının azaltılması için bir fırsat yaratmaktadır.[20,21] Bu sayede ilaç temininde maddi sıkıntı çeken hastalar veya farklı sebeplerle ilaç kullanımına uyumsuzluk yaşayan hastalar için büyük kolaylık sağlamaktadır.[21] Benzer şekilde özellikle kronik ilaç kullanıma bağlı kuru göz veya allerjik ilaç reaksiyonları gibi oküler yüzey sorunları olanlarda ve kalp-akciğer rahatsızlıkları gibi ilaç kullanımına engel sistemik rahatsızlıkları olan hastalarda da tercih edilebilir.

Bütün glokom prosedürlerinde zaman içerisinde başarı oranlarında azalma görülmektedir.[31,32] Bu durum ilerleyici yara iyileşmesi ve yeniden yapılanmasına bağlanmıştır.[33] Benzer şekilde trabektom cerrahisinde ablazyon uygulanan trabeküler ağda ortaya çıkan skatrizasyon zaman içerisinde açılan yarığın kapanarak başarı oranlarında azalmaya yol açabilir. Trabektom uygulanan olgularda ikinci glokom cerrahi girişim oranları çalışmalar arasında büyük fark (%2.9-43.5) göstermektedir (Tablo 4). Bu farklılık muhtemel hasta seçimindeki ve preoperatif GİB seviyelerindeki farklılıklardan kaynaklanmaktadır. Preoperatif GİB değerleri yüksek olanlarda GİB'de azalma oranlarının daha yüksek olduğu ve ikincil cerrahi ihtiyacının daha yüksek olduğu saptanmıştır.[34] Minckler ve ark.,[16] trabektom sonrası başarısızlık nedeniyle ihtiyaç duyulan trabekülektomi oranını %5.9 ve şant cerrahisi oranını %1.6 olarak bildirmiştir.

Trabektom prosedüründe konjonktiva etkilenmediğinden geçirilmiş trabektom cerrahisi ardı sıra gelen klasik trabekülektomi cerrahisinin başarısını etkilememektedir. Bu nedenle medikal tedaviye dirençli glokom vakalarında klasik trabekülektomiden önce ilk tedavi olarak trabektom cerrahisi uygulanabilir.[35] Başarısız fakotrabektom cerrahisi sonrası selektif lazer trabeküloplastinin (SLT) çok kısa süreli bir düşme sağlaması nedeniyle uygun bir tercih olamayacağı ve filtrasyon cerrahilerinin daha uygun olacağı bildirilmiştir.[36]

***Tablo 4:*** *Postoperatif yan etkiler ve geç komplikasyonlar.*

| | Minckler 2006 | Francis 2008 | Minckler 2008 | Jea 2012 | Ting 2012 | Ahuja 2013 |
|---|---|---|---|---|---|---|
| Toplam vaka sayısı | 101 | 304 | 1127 | 115 | 825 | 246 |
| İntraoperatif kan reflüsü | %100 | %78.3 | %78.0 | %100 | %83.9 | %73 |
| İkinci cerrahi | %8.9 | %3 | %10.0 | %43.5 | %23.0 | %26.8 |
| Hipotoni | %1.0 | %1.3 | %1.5 | 0 | %0.6 | ~ |
| GİB ani artışı - 1. gün | %3.9 | %8.6 | %5.8 | %3.5 | %5.8 | %22 |
| Görme keskinliğinde azalma >2 sıra | ~ | ~ | 0 | 0 | ~ | %5 |
| Geç başlangıçlı hifema | ~ | ~ | 0 | 0 | ~ | %5 |
| PAS | %14 | ~ | 0 | ~ | ~ | ~ |
| Descemet memb. yırtığı | %3 | ~ | ~ | ~ | ~ | ~ |
| Epitel defekti | %3 | ~ | ~ | ~ | ~ | ~ |
| Enfeksiyon | ~ | 0 | 0 | 0 | 0 | ~ |
| Sızıntı | ~ | 0 | 0 | 0 | 0 | ~ |
| Koroidal komp. | ~ | 0 | 0 | 0 | 0 | ~ |

Trabektom cerrahisi öncesi uygulanmış olan lazer trabeküloplastinin trabektom cerrahisi sonucu üzerine etkisini araştıran diğer bir çalışmada, GİB düşürücü etkide ve sekonder cerrahi ihtiyacı oranlarında iki grup arasında belirgin bir fark olmadığı fakat fakik hastalarda ihtiyaç duyulan antiglokomatöz ilaç sayısını artırabileceği belirtilmiştir.[37] Bir başka araştırmada ise fakotrabektom cerrahisi öncesi uygulanan SLT'nin pigmenter glokomlu ve Pex glokomlu olgularda pozitif katkısı olabileceği belirtilmiştir.[38]

Trabektom cerrahisinin en yaygın komplikasyonu intraoperatif veya postoperatif Schlemm kanalından kan reflüsü sonucu oluşan geçici hifema olup yayınlarda %73 ile %100 varan oranlarda bildirilmiştir (Tablo 4). Farklı cerrahların dahil olduğu trabektom serisinde, intraoperatif kan reflüsünün birçok gözde ortaya çıktığını ve sonrasında ortaya çıkan hifemanın GİB ani yüksekliği ile pozitif korelasyon göstermediği bildirilmiştir.[16] İntraoperatif ön kamaraya kan reflüsünün Schlemm kanalının çatısının uygun şekilde açıldığının göstergesi olduğu kabul edilmektedir.[39,40]

Ahuja ve ark.,[41] 12 hastada her hangi bir cerrahi veya travma olmadan semptomatik geç başlangıçlı (2 ay-31 ay) hifema bildirmişlerdir.[41] Semptomlar genellikle uyandıktan sonra fark edilmiş olup ortak özelliğin cerrahi uygulanan tarafa doğru yatmak olduğu tespit edilmiştir. Hifemanın çoğunlukla 1-2 hafta içerisinde kaybolduğu ve GİB'de artış tespit edilmiştir. Bu olgular, kan aköz bariyerinin kalkmış olması nedeniyle yıllar sonra bile spontan hifema gelişebileceğini göstermiştir.

Minckler'e ait pilot çalışmada %38 oranında PAS ve gonyosineşi tespit edilmesine rağmen oluşan membranların açılan yarığı parsiyel olarak kapatması nedeniyle GİB'de belirgin değişikliğe yol açmadığını belirtmişlerdir.[22] Daha sonraki yayınlarda pilokarpin ile bu yapışıklıkların azaldığı belirtilmesine rağmen sayısal veri bildirilmemiştir. Wang ve Harasymowycz[43] trabektom cerrahisi sonrası pilokarpin kullanımının kan-aköz bariyerini bozarak cerrahi sonrası inflamasyonu artırabileceğini öne sürerek vakalarında kullanmamışlar ve sonuçta %27 oranında açıda PAS veya membran gelişimi tespit etmişlerdir. Sineşi gelişen olgularda erken dönemde GİB'de anlamlı yükselme kaydettikleri vakalara invaziv prosedürlere başvurmadan önce Nd:YAG gonyopunktur ile sineşiolizis uygulamasının ilaç sayısında değişim olmadan GİB'i düşürmede yararlı olabileceğini ifade etmişlerdir.[43]

Hiçbir çalışmada endoftalmi, kesi yeri sızıntısı, aköz yanlış yönelimi, koroidal effüzyon ve geri dönüşümsüz görme keskinliğinde azalma (≥2 Snellen eşeli sırası) görülmemiştir.[15,16,18,20] Maeda ve ark.,[44] 80 göze uyguladıkları trabektom cerrahisi sonrası görme keskinliğinde ve korneal endotel sayısında değişiklik olmadığını tespit etmişlerdir.

Çalışmalarda erken hipotoni (%0.6-1.5) çok düşük oranlarda bildirilmiştir (Tablo 4). Mosaed 10 olguda kalıcı hipotoni bildirmiştir.28 Postoperatif erken GİB ani artışı %3.5 ile %22 oranlarında kaydedilmiştir. Minör komplikasyon olarak Jea ve ark.,[20] bir olguda siklodializ yarığı bildirmişlerdir.[18] Diğer komplikasyonlar ise tip ucuna bağlı iris ve lens kapsül yaralanmaları şeklinde olup %2'den daha az oranlarda görülmüştür.

Trabektom, kanaloplasti, trabekülotomi, iStent gibi yeni prosedürlerin, en az komplikasyon ile emniyetli ve güvenilir bir şekilde GİB'i klinik olarak kabul edilebilir seviyelere düşürdüğü farklı çalışmalarda ortaya konmuştur. Kanaloplasti cerrahisi antimetabolit kullanılmadan ve bleb oluşturulmadan eksternal yaklaşımla uygulanan güvenli ve etkili bir kanal cerrahisi yöntemidir.[45] Trabektom cerrahisi ile benzer sonuçlar rapor edilen bu yöntemde daha komplike bir cerrahi olup konjonktivanın ve skleranın zarar görmesi ardı sıra gerekli olabilecek cerrahiler açısından dezavantaj oluşturmaktadır. Trabektom cerrahisine sonrası schlemm kanalı yapısı bozulduğundan ihtiyaç halinde ikincil bir cerrahi olarak kanaloplasti uygun yaklaşım şekli olmayacaktır. Klinik kullanımda olan MİGC yöntemlerini karşılaştıran bir çalışma olmadığı gibi yapılan araştırmalarda farklı başarı kriterleri kullanılmış olması da bu yöntemlerin karşılaştırılmasında engel teşkil etmektedir.

Altın standart olan trabekülektomi veya tüp şant cerrahileri ile karşılaştırıldığında, bazı literatürler trabektom cerrahisinin GİB azaltmada daha zayıf kaldığını göstermektedir. Her ne kadar klasik trabekülektomi GİB en çok düşüren, ucuz ve her göz doktoru tarafından uygulanabilecek bir cerrahi yöntem olarak kabul edilse de komplikasyon oranlarının fazla olması bu başarıyı gölgelemektedir. Trabektom cerrahisinin başarılı olduğu gösterilmesine rağmen birçok hastada daha düşük GİB değerleri elde etmek için penetran cerrahinin gerekliliği de dışlanamaz bir gerçektir.[16,18] Trabekülektomi ile kıyaslandığında elcik ve kaset maliyeti de diğer bir dezavantajdır. Trabektom, iStent ve endoskopik siklofotokoagülasyon uygulamalarının, 6 yıllık süreçte maliyet hesabı yapıldığında, medikal tedaviye göre az da olsa daha tasarruflu olduğu bulunmuştur. Maliyet yanında hastalara sağladığı yaşam kalitesi açısından bakıldığında bu cerrahi yöntemlerin glokom cerrahisinde yeri daha belirgin olarak ortaya çıkmaktadır.[46]

## SONUÇ VE ÖNERİLER

Trabektom ile uygulanan ab interno trabekülektomi cerrahisinin AAG tiplerinde, glokomatöz optik nöropati gelişimini durdurmak veya yavaşlatmak için umut vaat eden, etkili ve güvenli bir cerrahi yaklaşım olduğu belirtilmektedir. Bu yeni yöntem uygulaması kolay, tekrarlanabilir, hızlı iyileşme sürecine sahip ve düşük komplikasyon oranları olan minimal invaziv prosedürlerden biri olarak glokom cerrahi uygulamaları içerisinde önem kazanmaktadır. Bu cerrahi yaklaşım şeklinin daha sonra gerekli olabilecek trabekülektomi cerrahisi için konjonktival hasar oluşturmaması yanında katarakt cerrahisi ile aynı

kesiden kombine olarak uygulanabilmesi de avantaj oluşturmaktadır. Trabektom cerrahisi, medikal tedaviyi tolere edemeyen, ilaçların yetersiz olduğu ve lazer trabeküloplastinin başarısız olduğu erken evre glokom olgularında ilk seçenek olarak düşünülebilir. Geçmişte daha invaziv cerrahi yöntemlerin uygulanmasının endike olduğu aşırı artmış GİB olan fakat glokomatöz hasarı az veya hiç olmayan hastalar için başlangıç cerrahi yaklaşım olabileceği gibi penetran cerrahiler için çok uygun olmayan hastalarda alternatif bir tedavi tercihi olabilir.

Dikkatlerin üzerinde yoğunlaştığı bir teknik olan trabektom cerrahisinin glokom tedavi algoritması içindeki yeri, iyi tasarlanmış ve yeteri kadar uzun süreli klinik araştırmalar ile kısa zaman içerisinde daha iyi aydınlatılacaktır.

## KAYNAKLAR/REFERENCES


1. Ramulu PY, Corcoran KJ, Corcoran SL, et al. Utilization of various glaucoma surgeries and procedures in Medicare beneficiaries from 1995 to 2004. Ophthalmology 2007;114:2265-70.
2. Ichhpujani P., Moster MR., Novel Glaucoma Surgical Devices, Dr Shimon Rumelt, Glaucoma-Basic and Clinical Concepts, Croatia, InTech 2011:20,:417-42.
3. Tamçelik N., Glokom cerrahisi, Glokom,Türk Oftalmoloji Derneği Eğitim Yayınları No:9, 2009;49-60.
4. AGIS Investigators. The Advanced Glaucoma Intervention Study (AGIS): 9. Comparison of glaucoma outcomes in black and white patients within treatmentgroups. Am J Ophthalmol 2001;132:311-20.
5. Gedde SJ, Schiffman JC, Feuer WJ et al. Three-year follow-up of the tube versus trabeculectomy study. Am J Ophthalmol 2009;148:670-84.
6. Gedde SJ, Schiffman JC, Feuer WJ et al. Treatment outcomes in the Tube Versus Trabeculectomy (TVT) study after five years of follow-up. Am J Ophthalmol 2012;153:789-803.
7. Saheb H, Ahmed IIK. Micro-invasive glaucoma surgery: current perspectives and future directions. Curr Opin Ophthalmol 2012;23:96-104.
8. Barkan O. Goniotomy for the Relief of Congenital Glaucoma. Br J Ophthalmol 1948;32:701-28.
9. Barkan O., Surgery of congenital glaucoma. Review of 196 eyes operated by goniotomy, Am J Ophthalmol 1953;36;1523-34.
10. 10.Chihara E, Nishida A, Kodo M, et al. Trabeculotomy ab externo: an alternative treatment in adult patients with primary open-angle glaucoma. Ophthalmic surg 1993;24:735-9.
11. Luntz MH, Livingston DG. Trabeculotomy ab externo and trabeculectomy in congenital and adult-onset glaucoma. Am J Ophthalmol 1977;83:174-9.
12. Minckler D, Baerveldt G, Ramirez MA, et al. Clinical results with the Trabectome, a novel surgical device for treatment of open-angle glaucoma. Trans Am Ophthalmol Soc 2006;104:40-50.
13. Francis BA, See RF, Rao NA, et al. Ab interno trabeculectomy: Development of a novel device (Trabectome) and surgery for open-angle glaucoma. J Glaucoma 2006;15:68-73.
14. Francis BA, Singh K, Lin SC, et al. Novel glaucoma procedures: a report by the American Academy of Ophthalmology. Ophthalmology 2011;118:1466-80.
15. Ting JLM, Damji KF, Stiles MC, et al. Ab interno trabeculectomy: Outcomes in exfoliation versus primary open-angle glaucoma. J Cataract Refract Surg 2012;38:315-23.
16. Minckler D, Mosaed S, Dustin L, et al. Trabectome (trabeculectomy-internal approach): additional experience and extended follow-up. Trans Am Ophthalmol Soc 2008;106:149-59.
17. Nguyen QH. Trabectome: A novel approach to angle surgery in the treatment of glaucoma. Int Ophthalmol Clin 2008;48:65-72.
18. Jea SY, Francis BA, Vakili G, et al. Ab ınterno trabeculectomy versus trabeculectomy for open-angle glaucoma, Ophthalmology 2012;119:36-42.
19. Francis BA, Winarko J. Combined Trabectome and cataract surgery versus combined trabeculectomy and cataract surgery in open-angle glaucoma. Clin Surg Ophthalmol 2011;29:4-10.
20. Francis BA, Minckler, Dustin L, et al. Combined cataract extraction and trabeculotomy by the internal approach for coexisting cataract and open-angle glaucoma: initial results. J Cataract Refract Surg 2008;34:1096-103.
21. Mosaed S, Rhee DJ, Filippopoulos T, et al. Trabectome outcomes in adult open-angle glaucoma patients: one-year follow-up. Clin Surg Ophthalmol 2010;28:5-9.
22. Minckler DS, Baerveldt G, Alfaro MR, et al. Clinical results with the Trabectome for treatment of open-angle glaucoma. Ophthalmology 2005;112:962-7.
23. Liu TT, Phuchantuk P, Wang SXY, et al. Ab Interno Trabeculectomy: a Comprehensive Review, Vis. Pan-Am 2013;12:45-50.
24. Jordan JF, Wecker T, van Oterendorp C, et al. Trabectome surgery for primary and secondary open angle glaucomas. Graefes Arch Clin Exp Ophthalmol 2013;251:2753-60.
25. Damji KF, Konstas AGP, Liebmann JM, et al. Intraocular pressure following phacoemulsification in patients with and without exfoliation syndrome: a 2 year prospective study. Br J Ophthalmol 2006;90:1014-8.
26. Klamann MK, Gonnermann J, Maier AK, et al. Combined clear cornea phacoemulsification in the treatmentof pseudoexfoliative glaucoma associated with cataract: significance of trabecular aspiration and ab interno trabeculectomy. Graefes Arch Clin Exp Ophthalmol 2013,251:2195-9.
27. Ahuja Y, Ma Khin Pyi S, Malihi M et al. Clinical results of ab ınterno trabeculotomy using the trabectome for open-angle glaucoma: the mayo clinic series in rochester, minnesota, Am J Ophthalmol 2013;156:927-35.
28. Mosaed S, The first decade of global trabectome outcomes, Clin Surg Ophthalmol 2014,32:21-9.
29. Vizzeri G, Weinreb RN, Cataract surgery and glaucoma, Curr Opin Ophthalmol 2010,21:20-4.
30. Francis B., Trabectome Combined with phacoemulsification versus phacoemulsification alone: a prospective, non-randomized controlled surgical trial. Clin Surg Ophthalmol 2010;28:1-7.
31. Minckler DS, Francis BA, Hodapp EA, et al. Aqueous shunts in glaucoma: a report by the American Academy of Ophthalmology. Ophthalmology 2008;115:1089-98.
32. Nouri-Mahdavi K, Brigatti L, Weitzman M, et al. Outcomes of trabeculectomy for primary open-angle glaucoma. Ophthalmology 1995;102:1760-9.
33. Georgoulas S, Dahlmann-Noor A, Brocchini S, et al. Modulation of wound healing during and after glaucoma surgery. Prog Brain Res 2008;173: 237-54.
34. Vold S. Impact of preoperative intraocular pressure on trabectome outcomes: a prospective, non-randomized, observational, comparative cohort outcome study. Clin Surg Ophthalmol 2010;28:1-7.
35. Jea SY, Mosaed S, Vold SD, et al. Effect of a failed trabectome on subsequent trabeculectomy. J Glaucoma 2012;21:71-5.
36. Töteberg-Harms M, Rhee DJ. Selective Laser Trabeculoplasty Following Failed Combined Phacoemulsification Cataract Extraction and Ab Interno Trabeculectomy. Am J Ophthalmol 2013;156:936-40.
37. Vold SD, Dustin L. Trabectome Study Group. Impact of laser trabeculoplasty on Trabectome outcomes. Ophthal Surg Lasers Imag 2010;41:443-51.
38. Klamann MK, Gonnermann J, Maier AK et al. Influence of Selective Laser Trabeculoplasty (SLT) on combined clear cornea phacoemulsification and Trabectome outcomes. Graefes Arch Clin Exp Ophthalmol 2014;252:627-31.
39. Filippopoulos T, Rhee DJ. Novel surgical procedures in glaucoma: Advances in penetrating glaucoma surgery. Curr Opin Ophthalmol 2008;19:149-54.
40. Vold SD. Ab Interno Trabeculotomy With the Trabectome System:What Does the Data Tell us? Int Ophthalmol Clin 2011;51:65-81.
41. Ahuja Y, Malihi M, Sit AJ. Delayed-onset symptomatic hyphema after ab interno trabeculotomy surgery. Am J Ophthalmol 2012;154:476-80.
42. Knape RM, Smith MF, Anterior Chamber Blood Reflux During Trabeculectomy in an Eye With Previous Trabectome Surgery. J Glaucoma 2010;19:,499-500.
43. Wang Q, Harasymowycz P. Goniopuncture in the Treatment of Short-term Post-Trabectome Intraocular Pressure Elevation: A Retrospective Case Series Study, J Glaucoma 2013;22:17-20.
44. Maeda M, Watanabe M, Ichikawa K. Evaluation of Trabectome in Open-Angle Glaucoma, J Glaucoma 2013;22:205-8.
45. Lewis RA, von Wolff K, Tetz M et al. Canaloplasty: circumferential viscodilation and tensioning of Schlemm's canal using a flexible microcatheter for the treatment of open-angle glaucoma in adults: interim clinical study analysis 2007;33:1217-26.
46. Iordanous Y, Kent JS, Hutnik CM et al. Projected cost comparison of Trabectome, iStent, and endoscopic cyclophotocoagulation versus glaucoma medication in the Ontario Health Insurance Plan, J Glaucoma 2014;23:112-8.