

Anahtar Kelimeler: Psödoeksfolyatif sendrom, glokom, göz içi basıncı.

Key Words: Pseudoexfoliative syndrome, glaucoma, intraocular pressure.

Glo-Kat 2011;6:Özel Sayı:54-59

GİRİŞ

İlk kez Lindberg tarafından 1917'de tanımlanan Psödoeksfolyatif Sendrom (PES) anormal ekstrasellüler fibriler yapıda gri-beyaz renkli materyalin (EM) lens kapsülünde, zonulalarda, iris sfinkter bölgesinde ve iridokorneal açıda birikmesi ile karakterize bir tablodur. (Resim1)¹⁻³ PES'da konjonktiva, orbita dokuları, cilt ve visseral organlarda (kalp, akciğer, karaciğer, böbrek, serebral meninks gibi)da EM birikmektedir.

Glokom ve katarakt'ın sık olarak görüldüğü PES olgularında kardiyovasküler ve serebral morbidite ve mortalite (kalp krizi, geçici iskemik atak, beyin krizi gibi) aort anevrizması, karotis arter tıkanıklığı, Alzheimer, plazma homosistein yüksekliği, sensorinöral işitme kaybı gibi sistemik sorunlar daha sık görülmektedir.⁴⁻¹³

PES'lu kişilerin birinci derece ve 40 yaş üzerindeki akrabalarında hastalığın görülme sıklığının normal kişilerden 9 kat fazla olduğu saptanmıştır.¹⁴ PES olgularında tüm sistem ile ilgili problemlerin görülmesi hastalığın patogenezinde genetik alt yapının olduğu savını güçlendirmektedir (Resim1,2).

Geliş Tarihi : 06/01/2012

Kabul Tarihi : 12/01/2012

Received : January 06, 2012

Accepted : January 12, 2012

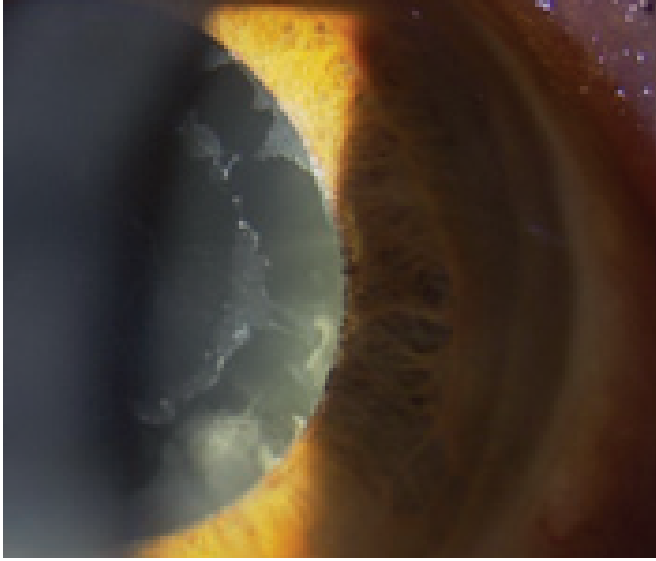
1- Osmangazi Üniversitesi Tıp Fakültesi Göz Hastalıkları Anabilim Dalı, Eskişehir, Prof Dr.

1- M.D., Professor, Osmangazi University Faculty of Medicine, Department of Ophthalmology, Eskişehir/TURKEY

YILDIRIM N., nyildirim@yahoo.com

Correspondence: M.D., Nilgün YILDIRIM

Osmangazi University Faculty of Medicine, Department of Ophthalmology, Eskişehir/TURKEY



Resim 1

Epidemiyoloji

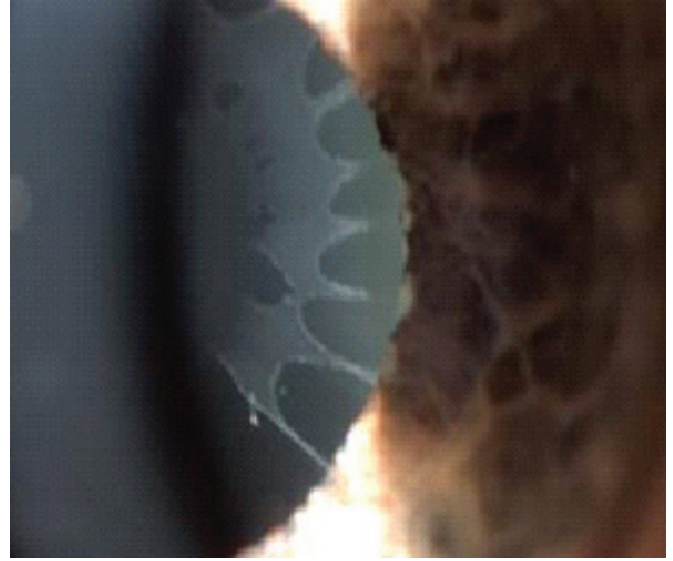
PES'nun görülme sıklığı ülkeden ülkeye farklılık göstermektedir. Kuzey Avrupa ve İskandinav ülkelerinde, Suudi Arabistan'da ve Navajo yerlilerinde %20-38 oranında PES görüldüğü bildirilmiştir. İngiltere, Almanya ve Norveç'te yaklaşık %4-6.3 oranında görülen PES'un Çin toplumunda %0.4 olarak bildirilmiş olup, Eskimolarda ise hiç görülmediği bildirilmiştir. Yaş ile görülme sıklığı artışı gösteren PES, Türkiye'de Doğu Akdeniz bölgesinde 60 yaş üzerinde %11.2 oranında saptanmıştır.^{15,16}

PES'u olan hastalarda glokom görülme oranı olmanlara göre daha fazla olmaktadır. Başlangıç glokom tedavi çalışmasında (CIGTS) PES olgularında bazal göz içi basıncı (GİB) PAAG olgularından daha yüksek saptanmıştır. Bu oran %15.2 ile %34.3 arasında değişmektedir.

Yalaz ve ark.,¹⁵ çalışmasında eksfoliyasyonlu hastaların %34.3'ünde, Summanen ve ark.,¹⁶ çalışmasında %19'unda, Meyer ve ark.,¹⁷ çalışmasında %31.8'inde, Topouzis ve ark çalışmasında ise %15.2 olguda glokom saptanmıştır.¹⁸ PES'lu gözlerde glokom gelişme riski 5 yıl için 5.3 ± 0.1 , 10 yıl için 15.4 ± 2 olarak bildirilmiştir.¹⁹ Tek taraflı PES olgularının 10 yıl izlendiği diğer bir çalışmada ise PEG görülme oranı %32 bulunmuştur.²⁰

Çalışmaların sonuçlarına göre 60 yaş üstünde %10-20 oranında PES görüldüğü varsayımından yola çıkıldığında tüm dünyada yaklaşık 60-70 milyon kişi PES'ludur. Bu olgularda GİB yüksekliği olanların oranı ise %25 yani 15 milyondur.

PES+GİB yüksekliğinin birlikte olduğu olguların ise 1/3'ünde yani yaklaşık 5-6 milyon kişide PEG mevcuttur.²¹ Başka bir açıdan bakıldığında PAAG olgularında PES görülme sıklığı da yüksektir. Türkiye'de Doğu Akdeniz bölgesinde glokom hastalarının % 46.9'unda eksfoliyasyon saptanmıştır.¹⁵ Avustralya'da yapılan Blue Mountain göz çalışmasında bu oran %13.4 bulunmuştur.²²



Resim 2

A. Bialasiewicz ve ark., açık açılı glokomlu olgularında %77 oranında PEG saptamıştır.²³

Psödoeksfoliyatif Glokomda Klinik Özellikler

PEG dışı akım direncinin artması sonucu GİB'nin yükseldiği bir sekonder açık açılı glokomdur. Bunun dışında açılı kapanması glokomu da görülebilir.

Tanı konulduğunda ileri optik sinir ve görme alanı defekti saptanır. Genellikle medikal tedaviye dirençli olup cerrahi uygulama gerekir.

İki taraflı PES'u olan gözlerde glokom görülme oranı %25.1 olarak saptanmıştır. Tek taraflı PES'ı olan olgularda ise bu oran %17.3 olarak bildirilmiştir.²⁴ Tek taraflı PEG'u olan olgularda diğer gözde PES var ise bu gözlerde glokom gelişme şansı daha yüksektir.

Eksfoliyatif materyalin görülmesi ile GİB yüksekliği saptanması eş zamanlı olabileceği gibi bazı olgularda eksfoliyasyon görülmesine rağmen GİB yükselmesi olmayabilir.

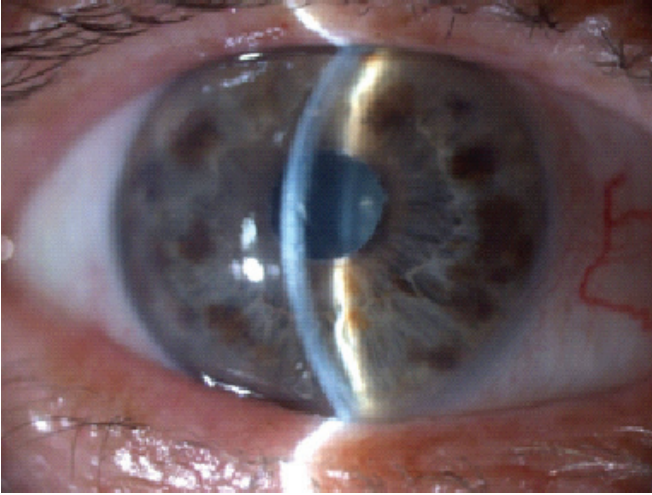
Bir çalışma GİB yükselmesinin eksfoliyatif oluşumun erken safhasında olduğunu belirtirken, diğer çalışmalarda süreye bağlı olarak glokom gelişme riskinin arttığını belirten çalışmalar da mevcuttur.^{19,20,25,26}

Peg Patogenezinde Olası Mekanizmalar

1- Sekonder Açık Açılı Glokom: Trabekülümde endojen ve eksojen eksfoliyatif materyalin birikimi, pigment akümülyasyonu, trabeküler hücre disfonksiyonu, jukstakanaliküler doku ve Schlemm kanalında dejenerasyon gelişmesi sonucu göziçi basıncı yükselir.

2- Açı Kapanması Glokomu: PES ile birlikte kapalı açılı glokom ve akut glokom görülebilir (Resim 3).

Zonül zayıflığına bağlı lens dislokasyonu sonucu gelişen pupil bloğu ve/veya inflamasyonun yarattığı posteriör sineşi, irisin sertliği ve pupillanın küçük olması GİB'nin yükselmesine neden olur.



Resim 3

Normalde PES ve sağlıklı gözlerde ön kamara derinliği açısından fark yoktur.²⁷ Kapalı açılı ve PES birlikteliği sık görülmez. Bir çalışmada PES'lu gözlerin %9.3'ünde kapalı açılı tespit edilmiştir.²⁸

Layden ile Shaffer'in çalışmasında %23, Wishart ve ark.'nın araştırmasında ise %32 dar açılı saptanmıştır.²⁸

3- Neovasküler Glokom: PES olgularında ven dal tıkanıklığı sık görülmektedir (Resim 4). Yapılan bir çalışmada santral retinal ven tıkanıklığı PEG olgularında %2.8, ven dal tıkanıklığı ise %8.2 oranında saptanmıştır.²⁹ Bunun sonucu olarak neovasküler glokom görülme riski bu olgularda daha yüksektir.

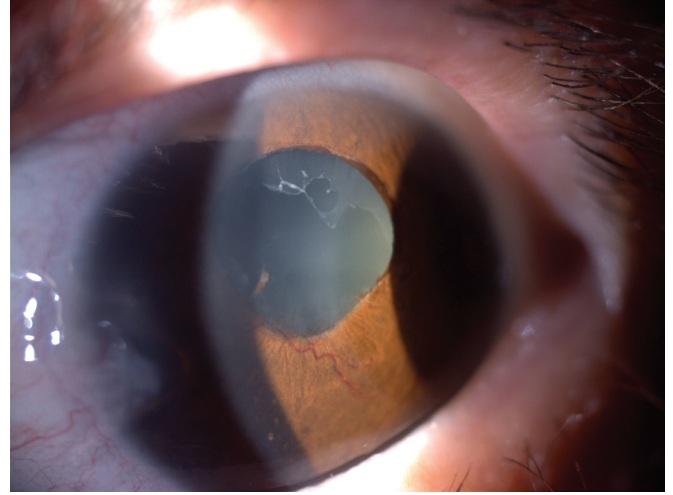
PES olgularında ven dal tıkanıklığı sık olarak görülmekte olup bunun sonucu neovasküler glokom görülme riski bu olgularda daha yüksektir. Yapılan bir çalışmada santral retinal ven tıkanıklığı PEG olgularında %20.8, ven dal tıkanıklığı ise %8.2 oranında saptanmıştır.²⁹ Tek taraflı psödoeksfolyasyonu ve GİB artışı olan olgularda retinal ven tıkanıklığı oranı %4 bulunmuştur.³⁰

Santral retinal ven tıkanıklığı olan hastalarda psödoeksfolyasyon oranı %10 bulunmuş (Kontrol grupta %1.9 $p < 0.05$).³¹ Santral retinal ven tıkanıklığı ve retinal ven dal tıkanıklığında psödoeksfolyasyon oranı sırasıyla %20.8 ve %8.2 bulunmuştur.²⁹

PEG'da Tanı Kriterleri

PEG'da ön segmentte lens kapsül üzerinde, pupil kenarı ve açıda eksfoliyatif materyalin varlığı ile klinik tanı konulur. Diğer bulgular iris yüzeyinde ince pigment depozitleri, pupil kenarında atrofi (güve yeniği görünümü), zayıf pupil dilatasyonu, ön segment anjiyografisinde iris damarlarında sızma, trabeküler ağda yoğun pigmentasyon (Sampaolesi çizgisi), zonüller zayıflığa bağlı fakodonozis ve iridodonozistir.

Açılı incelemesinde trabeküler ağda yoğun pigmentasyon (Sampaolesi çizgisi) ve eksfoliyatif materyal görülebilir. Ön kamara açısı açık veya daha az oranda kapalı saptanabilir.



Resim 4


PEG'da GİB Özellikleri

PEG olgularında hiç bir yakınma yok iken yüksek GİB değeri saptanır (≥ 35 mmHg) ve genellikle asimettir. GİB'ı sabah saatlerinde daha yüksek olup diüurnal dalgalanması (5 mmHg'den fazla) PAAG'a göre daha belirgindir. Gözdeki pigment miktarı ile GİB yüksekliği korelasyon göstermektedir. Özellikle pupilla dilatasyonu sonrası GİB yükselme riski fazladır. PEG olgularında topikal kortikosteroid testine yanıt PAAG'lu gözlerle aynıdır.³²

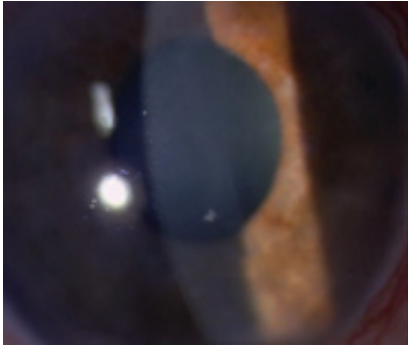
PEG'da Goniyoskopi

Ön kamara açısında trabeküler alanda granüler pigment dağılımı ve EM birikimi görülür (Resim 5). Schwalbe hattının önündeki pigment birikimine Sampaolesi çizgisi denir. Ultrastrüktürel incelemelerde açıda biriken EM'in Schlemm kanalı endotel hücrelerince üretildiği gösterilmiştir. Schlemm kanalının mekanik stabilitesinin kaybı ve jukstakanaliküler doku yapısının düzensizliği aköz sıvısının dışı akımında dirence neden olarak GİB'nda artışa yol açar.

PEG'da kornea (Resim 6-8): PEG olgularında santral kornea kalınlığı (SKK) daha ince olup kornea endotelinde pigment ve EM birikimi görülebilir. Ayrıca kornea endotel sayısı daha az olup cerrahi öncesi ve/veya sonrası korneal ödem gelişebilir. Histopatolojik kesitlerde Descemet membranında diffüz kalınlaşmanın olması ve melanin granüllerinin endotelial fagositozu, kornea endotelinin eksfoliyasyon gelişiminde yer aldığını desteklemektedir.³⁴



Resim 5



Resim 6

PEG'da Optik Sinir

PEG olgularında genellikle tanı konulduğu anda ileri optik sinir hasarı ve görme alanı defekti bulunmaktadır (Resim 9-11). Optik disk alanı daha küçük ve genel bir solukluk gösterir. Bu durum tanı koymada yanıltıcı olabilir.³⁵

Tezel ve ark. PAAG'undan farklı optik sinir çukurluğunun daha diffüz olduğunu, en fazla nöral rim hasarının inferotemporal ve superotemporal bölgelerde olduğunu bildirmişlerdir.³⁶

Peripapiller korioretinal atrofi alanları açısından PAAG ve PEG'lu hastalar arasında anlamlı fark bulunmamıştır.³⁷

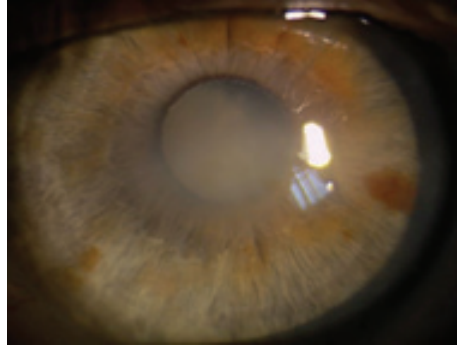
Peripapiller atrofi GİB Yüksekliği ile optik sinir hasarı paralellik gösterir.³⁸ Tezel ve ark., PAAG'undan farklı optik sinir çukurluğunun daha diffüz olduğunu, en fazla nöral rim hasarının inferotemporal ve superotemporal bölgelerde olduğunu bildirmişlerdir.³⁶

Unilateral PES'li olgularda optik sinir başı ve peripapiller retina mikrovasküler dolaşımında kan akım hızlarında yavaşlama bulunmuştur.³⁹

PEG'da Tedavi Yaklaşımı

PEG tedavisinde ilk seçenek PAAG'da olduğu gibi medikaldir. Ancak PEG'da medikal tedavi genellikle yetersiz kalır ve cerrahi tedaviye gerek duyulur.

Lazer tedavisi faydalı olabilir ancak etki süresi PAAG'da olduğu kadar uzun değildir.



Resim 7

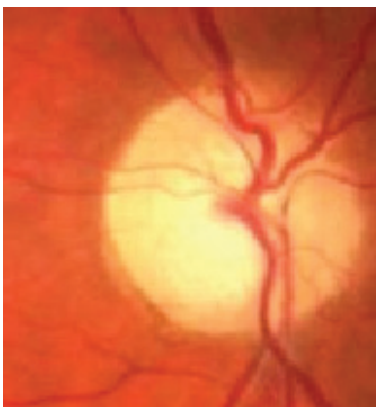


Resim 8


Medikal Tedavi

PEG tedavisinde GİB'nin düşürülmesinin yanında günlük GİB dalgalanmasının en aza indirilmesi amaçlanmalıdır. %0.5'lik timolol GİB'nı %29 düşürür. Timolol+aproktonidin veya kolinerjik damlaların aditif etkileri PAAG 'a benzerdir. Topikal karbonik anhidraz inhibitörleri PEG'da etkilidir.⁴⁰ Konstas ve ark., PEG'lu gözlerde 5 yıllık çok merkezli çalışmasında GİB'nin düşürülmesinin glokomun ilerlemesini önlemede yardımcı olduğu ancak garantisiz olduğu saptanmıştır. 5-14 yıl süre ile ortalama 19.5 mmHg GİB'ı ile izlenen PEG hastalarında %70-80 oranında görme alanı bozukluğu meydana gelmiş ve bunların %11'i kör olmuştur.

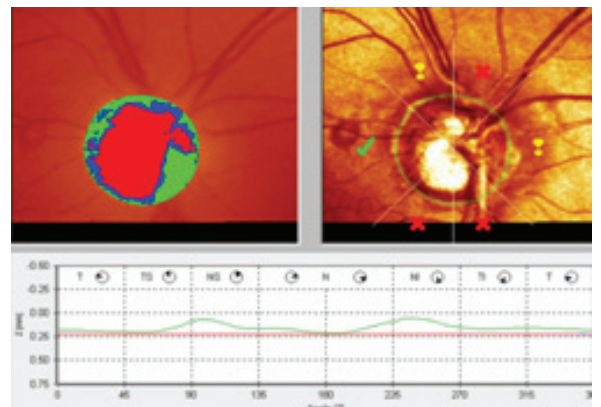
Bu yüzden PEG'da GİB'nı kontrol altına almanın yanısıra diürenal dalgalanmanın da engellenmesi önemli olduğu vurgulanmıştır. Prostaglandin/prostamidler'in GİB düşürücü etkilerinin yanında günlük dalgalanmaları da azaltmaları nedeni PEG'da öncelikle tercih edilir. Yapılan bir meta-analizde dimatoprost ve travoprost'un diürenal dalgalanmada daha etkili olduğunu ortaya koymuştur.⁴¹ PEG da GİB'ı yüksek olduğu için başlangıç tedavisi olarak monoterapi çoğunlukla yetersiz kalmaktadır. Bu nedenle fiks kombinasyon tercih edilir.⁴² PEG olgularında optik sinir hasarı ve görme alanını korumak için hastalar genellikle maksimum ilaç kullanımına gerek duyar. PES olgularında gece tek doz %2 pilokarpin kullanımı pupilla hareketini engelleyerek ön kamaraya pigment akümüülasyonunu azaltır. Bu durum GİB'nin yükselmesini engelleyerek glokomdan koruyucu rol oynar.²¹



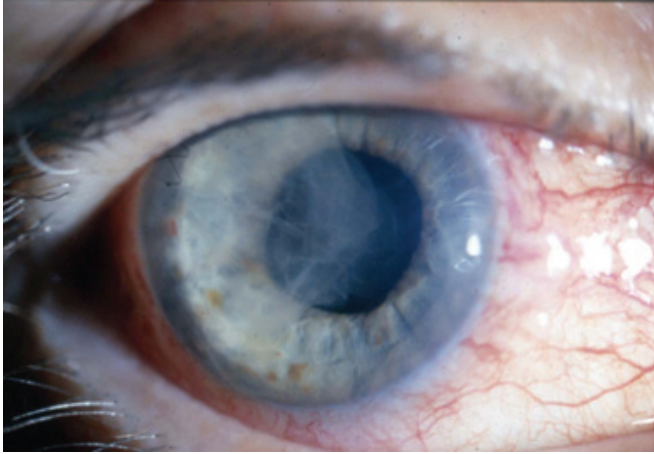
Resim 9



Resim 10



Resim 11



Resim 12

Laser Cerrahisi

PEG'da lazerin etkinliği PAAG olgularında olduğu gibidir. Ancak etki süresi daha kısadır. 4 yıllık retrospektif bir çalışmada ALT etkinliği başlangıçta %80 iken süre içinde %30-50 olarak bulunmuştur.⁴³ SLT ile yapılan çalışmada PAAG ve PEG tedavi sonuçları arasında fark bulunmamıştır. SLT GİB'nı %30 düşürmektedir.⁴⁴ Lazer uygulaması sonrası GİB yükselmeleri olabilir.

1. Cerrahi Tedavi: Trabekülektomi, nonpenetran cerrahi, trabeküler aspirasyon, goniyoküretaj gibi cerrahi teknikler PEG tedavisinde kullanılmaktadır.

2. Cerrahi Komplikasyonlar (Resim 12): PEG olgularında ameliyat sırasında ve ameliyat sonrası cerrahi komplikasyonların görülme oranı yüksektir. Lens zonüllerindeki zayıflık nedeni ile lensin öne hareketlenmesi, iridektomi yerinden vitreus gelmesi, hifema veya geç dönemde trabekülektomi yerinin vitreus ile tıkanması, persistan koroid dekolmanı ve inflamasyon sık karşılaşılan komplikasyonlardır.

Cerrahi sonrası uzun süreli sikloplejik ve cerrahi öncesi-sonrası steroid kullanılması inflamasyon ve koroid dekolman gelişme riskini azaltır. Bu olgularda GİB'nda ki azalma ve inflamasyon persistan koroid dekolmanı gelişmesine de neden olabilir.

PEG'da trabekülotomi primer cerrahi olarak da uygulanmaktadır.⁴⁵ Son yıllarda derin sklerektomi cerrahisinin PEG'da da başarılı sonuçları bildirilmiştir. PEG+katarakt birlikteliği sık karşılaşılan bir durum olup PES ve/veya PEG olgularında tek başına katarakt cerrahisi de GİB'nda yaklaşık %36 düşüş sağlayabilir.

Ancak katarakt cerrahisinde komplikasyon gelişme riski yüksektir. Özellikle ön kamara derinliğinin az (<2.5 mm) ve pupilla dilatasyonun yetersiz olduğu olgularda komplikasyon gelişme riski daha yüksektir.

Ayrıca katarakt cerrahisi sonrasında postoperatif GİB yüksekliği, fibrinoid gelişmesi daha sıktır. Geç dönemde iris yırtılması, kapsüler fimozis ve GİL dislokasyonları gelişebilir.

Trabeküler Aspirasyon

Cerrahi yaklaşımla trabeküler ağın aspirasyon yoluyla temizlenmesini amaçlayan bir yöntemdir. Uygulama sonrasında irigasyon sıvısında eksfoliyatif fibrillerle pigment granüllerinin oluşturdukları düşünülen konglomeratlar tespit edilmiş ve gonioskopik fotoğraflama ile de açıda pigment azalması gösterilmiştir.

Jacobi ve ark., çalışmasında PEG'u ve katarakt olan hastaların sadece katarakt operasyonu sonrasında GİB kontrolü %36 iken katarakt+trabeküler aspirasyon yapıldığında bu oran %64'e çıkmaktadır.⁴⁶ Bazı olgularda kornea ödemi ve büllöz keratopati gelişebilir. Keratoplasti gereken olgularda cerrahi öncesi glokomun varlığı fonksiyonel başarıyı büyük ölçüde etkilemektedir.

KAYNAKLAR/REFERENCES

1. Ritch R.: Perspective on exfoliation syndrome. *J Glaucoma*. 2001;10:33-35.
2. Ritch R.: Exfoliation syndrome. *Curr Opin Ophthalmol*. 2001;12:124-130.
3. Ritch R, Schlotzer-Schrehardt U.: Exfoliation syndrome. *Surv Ophthalmol*. 2001;45:265-315.
4. Zheng X, Sakai H, Goto T, et al.: Anterior segment optical coherence tomography analysis of clinically unilateral pseudoexfoliation syndrome: Evidence of bilateral involvement and morphologic factors related to asymmetry. *Invest Ophthalmol Vis Sci*. 2011;52:5679-5684.
5. Yildirim N, Sahin A, Kara S, et al.: Latanoprost-induced changes in the iris and trabeculum: an electron-microscopic morphological study. *Int Ophthalmol*. 2010;30:93-97.
6. Tranchina L, Centofanti M, Oddone F, et al.: Levels of plasma homocysteine in pseudoexfoliation glaucoma. *Graefes Arch Clin Exp Ophthalmol*. 2011;249:443-448.
7. Sekeroglu MA, Irkeç M, Mocan MC, et al.: The association of ocular blood flow with haemorheological parameters in primary open-angle and exfoliative glaucoma. *Acta Ophthalmol*. 2011;89:429-434.
8. Praveen MR, Shah SK, Vasavada AR, et al.: Pseudoexfoliation as a risk factor for peripheral vascular disease: a case-control study. *Eye (Lond)*. 2011;25:174-179.
9. Papadopoulos TA, Naxakis SS, Charalabopoulou M, et al.: Exfoliation syndrome related to sensorineural hearing loss. *Clin Experiment Ophthalmol*. 2010;38:456-461.
10. Paliobei VP, Psillas GK, Mikropoulos DG, et al.: Hearing Evaluation in Patients with Exfoliative and Primary Open-Angle Glaucoma. *Otolaryngol Head Neck Surg*. 2011;145:125-130.
11. Ozcura F, Aydin S, Dayanir V.: Central corneal thickness and corneal curvature in pseudoexfoliation syndrome with and without glaucoma. *J Glaucoma*. 2011;20:41041-41043.
12. Ostern AE, Drolsum L.: Corneal endothelial cells 6-7 years following cataract surgery in patients with pseudoexfoliation syndrome. *Acta Ophthalmol*. 2010.
13. Mocan MC, Dikmetas O, Irkeç M.: Serum C-reactive protein levels in exfoliation syndrome and exfoliative glaucoma. *Eye*. 2011;25:1383-1384.
14. Aasved H.: Study of relatives of persons with fibrilloglycopolioepitheliocapsularis (pseudoexfoliation of the lens capsule). *Acta Ophthalmol*. 1975;53:879-886.
15. Yalaz M, Othman I, Nas K, et al.: The frequency of pseudoexfoliation syndrome in the eastern Mediterranean area of Turkey. *Acta Ophthalmol*. 1992;70:209-213.
16. Ringvold A.: Epidemiology of exfoliation syndrome and exfoliative glaucoma. In: Hollo G, Konstas AGP, eds. *Exfoliation Syndrome and Exfoliative Glaucoma*. Savona-Italy: Editrice Dogma Srl. 2008.

17. Summanen P, Tonjum AM.: Exfoliation syndrome among Saudis. *Acta Ophthalmol.* 1988;184:107-111.
18. Topouzis F, Wilson MR, Harris A, et al.: Risk factors for primary open-angle glaucoma and pseudoexfoliative glaucoma in the Thessaloniki eye study. *Am J Ophthalmol.* 2011;152:219-228.
19. Henry JC, Krupin T, Schmitt M, et al.: Long-term follow-up of pseudoexfoliation and the development of elevated intraocular pressure. *Ophthalmology.* 1987;94:545-552.
20. Puska PM.: Unilateral exfoliation syndrome: conversion to bilateral exfoliation and to glaucoma: a prospective 10-year follow-up study. *J Glaucoma.* 2002;11:517-524.
21. Ritch R.: From exfoliation syndrome to exfoliative glaucoma. In: Hollo G, Konstas AG, eds. *Exfoliation syndrome and exfoliative glaucoma.* Savona-Italy: Editrice Dogma Srl. 2008.
22. Mitchell P, Smith W, Attebo K, et al.: Prevalence of open-angle glaucoma in Australia. The Blue Mountains Eye Study. *Ophthalmology.* 1996;103:1661-1669.
23. Bialasiewicz AA, Wali U, Shenoy R, et al.: [Patients with secondary open-angle glaucoma in pseudoexfoliation (PEX) syndrome among a population with high prevalence of PEX. Clinical findings and morphological and surgical characteristics]. *Ophthalmologie* 2005;102:1064-1068.
24. Andrikopoulos GK, Mela EK, Georgakopoulos CD, et al.: Pseudoexfoliation syndrome prevalence in Greek patients with cataract and its association to glaucoma and coronary artery disease. *Eye.* 2009;23:442-447.
25. Puska P.: The amount of lens exfoliation and chamber-angle pigmentation in exfoliation syndrome with or without glaucoma. *Acta Ophthalmol.* 1995;73:226-232.
26. Puska P, Vesti E, Tomita G, et al.: Optic disc changes in normotensive persons with unilateral exfoliation syndrome: a 3-year follow-up study. *Graefes Arch Clin Exp Ophthalmol.* 1999;237:457-462.
27. Bartholomew RS.: Anterior chamber depth in eyes with pseudoexfoliation. *Br J Ophthalmol.* 1980;64:322-323.
28. Wishart PK, Spaeth GL, Poryzees EM.: Anterior chamber angle in the exfoliation syndrome. *Br J Ophthalmol.* 1985;69:103-107.
29. Saatci OA, Ferliel ST, Ferliel M, et al.: Pseudoexfoliation and glaucoma in eyes with retinal vein occlusion. *Int Ophthalmol.* 1999;23:75-78.
30. Gillies WE, Brooks AM.: Central retinal vein occlusion in pseudoexfoliation of the lens capsule. *Clin Experiment Ophthalmol.* 2002;30:176-187.
31. Cursiefen C, Hammer T, Kuchle M, et al.: Pseudoexfoliation syndrome in eyes with ischemic central retinal vein occlusion. A histopathologic and electron microscopic study. *Acta Ophthalmol. Scand.* 2001;79:476-478.
32. Irkeç M.: Clinical features of exfoliative glaucoma. In: Hollo G, Konstas AG, eds. *Exfoliation syndrome and exfoliation glaucoma.* 2008.
33. Kuchle M, Schlotzer-Schrehardt U, Naumann GO.: Occurrence of pseudoexfoliative material in paracapsular structures in pseudoexfoliation syndrome. *Acta Ophthalmol.* 1991;69:124-130.
34. Naumann GO, Schlotzer-Schrehardt U. Keratopathy in pseudoexfoliation syndrome as a cause of corneal endothelial decompensation: a clinicopathologic study. *Ophthalmology.* 2000;107:1111-1124.
35. Ritch R, Schlotzer-Schrehardt U, Konstas AG.: Why is glaucoma associated with exfoliation syndrome? *Prog Retin Eye Res.* 2003;22:253-275.
36. Tezel G, Tezel TH.: The comparative analysis of optic disc damage in exfoliative glaucoma. *Acta Ophthalmol.* 1993;71:744-750.
37. Puska P, Raitta C.: Exfoliation syndrome as a risk factor for optic disc changes in nonglaucomatous eyes. *Graefes Arch Clin Exp Ophthalmol.* 1992;230:501-504.
38. Puska P, Raitta C.: Peripapillary atrophy in unilateral capsular glaucoma. *Graefes Arch Clin Exp Ophthalmol.* 1993;231:642-646.
39. Ocakoglu O, Koyluoglu N, Kayiran A, et al.: Microvascular blood flow of the optic nerve head and peripapillary retina in unilateral exfoliation syndrome. *Acta Ophthalmol Scand.* 2004;82:49-53.
40. Konstas AG, Maltezos A, Mantziris DA, et al.: The comparative ocular hypotensive effect of apraclonidine with timolol maleate in exfoliation versus primary open-angle glaucoma patients. *Eye.* 1999;13:314-318.
41. Stewart WC, Konstas AG, Nelson LA, et al.: Meta-analysis of 24-hour intraocular pressure studies evaluating the efficacy of glaucoma medicines. *Ophthalmology.* 2008;115:1117-1122.
42. Konstas AG, Tsironi S, Kozobolis VP.: Medical therapy of exfoliative glaucoma. In: Hollo G, Konstas AG, eds. *Exfoliation syndrome and exfoliative glaucoma.* 2008.
43. Pohjanpelto P.: Late results of laser trabeculoplasty for increased intraocular pressure. *Acta Ophthalmol.* 1983;61:998-1008.
44. Shazly TA, Smith J, Latina MA.: Long-term safety and efficacy of selective laser trabeculoplasty as primary therapy for the treatment of pseudoexfoliation glaucoma compared with primary open-angle glaucoma. *Clin Ophthalmol.* 2010;5:5-10.
45. Tanihara H, Negi A, Akimoto M, et al.: Surgical effects of trabeculotomy ab externo on adult eyes with primary open angle glaucoma and pseudoexfoliation syndrome. *Arch Ophthalmol.* 1993;111:1653-1661.
46. Jacobi PC, Dietlein TS, Krieglstein GK.: Bimanual trabecular aspiration in pseudoexfoliation glaucoma: an alternative in nonfiltering glaucoma surgery. *Ophthalmology.* 1998;105:886-894.