Stromal Hidrasyon Uygulanan ve Uygulanmayan Hastalarda Saydam Korneal Kesi Yapısının Ön Segment Optik Koherens Tomografi ile Değerlendirilmesi

The Assessment of Architecture of Clear Corneal Incision with Anterior Segment Optic Coherence Tomography in Patients with and without Stromal Hydration

Süleyman DEMİRCAN[1], Orhan ALTUNEL[2], Necati DURU[1], Hasan Basri ARİFOĞLU[1], Emre GÖKTAŞ[2], Mustafa ATAŞ[1]

ÖZ

Amaç: Stromal hidrasyon uygulanan ve uygulanmayan hastalarda saydam ana korneal kesi yapısının ön segment optik koherens tomografi ile değerlendirilmesi.

Gereç ve Yöntem: Topikal anestezi altında fakoemülsifikasyon ve göz içi lens implantasyonu planlanan 70 hastanın 70 gözü çalışmaya dahil edildi. Saydam ana korneal kesi 2.75 mm korneal bıçak kullanılarak gerçekleştirildi. Cerrahi sonunda randomize seçilmiş 35 saydam ana korneal kesiye korneal stromal hidrasyon uygulanırken, 35 korneal kesiye stromal hidrasyon uygulanmadı. Tüm hastaların saydam ana korneal kesi yapısı cerrahi sonrası 1., 7. ve 30. günlerde ön segment optik koherens tomografi ile değerlendirildi.

Bulgular: Stromal hidrasyon uygulanan gözlerin cerrahi sonrası 1. ve 7. günlerde ana korneal kesi yerindeki kornea kalınlığının daha kalın olduğu görüldü (p=0.034 ve p=0.048). Stromal hidrasyon uygulanan hastaların ortalama ana korneal kesi uzunluğu 1.72±0.23 mm, stromal hidrasyon uygulanmayan hastaların ise ortalama 1.54±0.33 mm idi (p=0.043). Stromal hidrasyon uygulanan saydam korneal kesilerde 1. günde epitelyal ayrışma oranı %25 (9 hasta), endotelyal ayrışma %57 (20 hasta), descement membran ayrılma oranı ise %31 (11 hasta) idi.

Sonuç: Saydam ana korneal kesiye uygulanan stromal hidrasyonun etkisinin cerrahi sonrası en az yedi gün devam ettiği söylenebilir. Stromal hidrasyon uygulananlarda, cerrahi sonrası erken dönemde korneal kesi patolojilerinin daha sık görüldüğü söylenebilir.

Anahtar Kelimeler: Saydam korneal kesi, stromal hidrasyon, ön segment optik koherens tomografi.

ABSTRACT

Purpose: To assess architecture of clear corneal incision with anterior segment optic coherence tomography (AS-OCT) in patients with and without stromal hydration.

Material and Methods: Seventy eyes of 70 patients those had been planned to have phacoemulsification and intraocular lens implantation under topical anesthesia, were involved in this study. The main clear corneal incision was done with 2.75 mm corneal knife. During operation corneal hydration was performed in clear main corneal incision of 35 randomized selected patients and stromal hydration was not performed in other 35 patients. The architecture of main clear corneal incision was assessed with AS-OCT at postoperative 1st, 7th, 30th days.

Results: It was observed that corneal thickness at corneal incision region was thicker in eyes with stromal hydration performed at postoperative 1st and 7th days (p=0.034 and p=0.048). The average main corneal incision lengths were 1.72±0.23 mm and 1.54±0.33 mm in eyes with and without stromal hydration, respectively (p=0.043). The epithelial gaping rate, endothelial gaping rate and rate of local detachment of Descement membrane were 25% (9 patients), % 57 (20 patients), 31% (11 patients) at postoperative 1st day in stromal hydration performed clear corneal incisions, respectively.

Conclusion: It could be said that the effect of stromal hydration continues at least seven days along and the pathologies of corneal incision at early postoperative period are observed more frequent in eyes with stromal hydration.

Key Words: clear corneal incision, stromal hydration, anterior segment optic coherence tomography.

1- M.D. Kayseri Training and Research Hospital, Eye Clinic, Kayseri/TURKEY
DEMIRCAN S., dr.s.demircan@hotmail.com
DURU N., necatiduru@gmail.com
ARIFOGLU H.B., habasa@yahoo.com
ATAS M., atasmustafa12@hotmail.com
2- M.D. Asistant, Kayseri Training and Research Hospital, Eye Clinic, Kayseri/TURKEY
ALTUNEL O., orhan_altunel@hotmail.com
GOKTAS E., dremregoktas@gmail.com

Geliş Tarihi - Received: 18.08.2015
Kabul Tarihi - Accepted: 26.10.2015
Glo-Kat 2016;11:151-155

Yazışma Adresi / Correspondence Adress:
M.D. Asistant, Orhan ALTUNEL
Kayseri Training and Research Hospital, Eye Clinic, Kayseri/TURKEY

Phone: +90 507 756 35 74
E-mail: orhan_altunel@hotmail.com

GİRİŞ

Fakoemülsifikasyon; ultrason, basınçlı sıvı enerjisi veya bunların birlikte kullanılmasıyla lens materyalinin parçalara ayrılarak temizlenmesini sağlayan kapalı sistem ekstrakapsüler katarakt cerrahisidir. Günümüzde katarakt cerrahisinde en sık uygulanan yöntemdir.[1] Bu cerrahide sütürsüz saydam korneal kesi tercih edilen bir tekniktir.[2] Bu teknik ile komplikasyonsuz katarakt cerrahisi sonrasında, saydam korneal kesi göz içi basıncının oluşturduğu valf mekanizması ile kapanmakta ve iyileşme sağlanmaktadır. Ancak cerrahi sonrası ilk 24 saatte göz içi basıncındaki dalgalanmalar neticesinde korneal kesi yerinde apozisyon olabilmekte ve hatta sızıntı meydana gelebilmektedir.[3-4] Korneal kesi yerindeki bu sızıntı nedeniyle korneal kesiden ön kamaraya yabancı ajanlar girebilmekte ve sonucunda postoperatif endoftalmi riski artmakta, toksik reaksiyonlar görülebilmektedir.[5-6] Görülebilecek bu komplikasyonları azaltmak amacıyla bazı cerrahlar ana kesi yerine dengeli tuz solüsyonu ile korneal stromal hidrasyon uygulamaktadır. Buna karşın bazı cerrahlar korneal stromal hidrasyon uygulamayı tercih etmemektedir.[7]

Günümüzde, optik koherens tomografi (OKT) cihazının ön segment modülü sayesinde korneal kesi değerlendirilebilmektedir.[8] Çalışmamızda korneal stromal hidrasyon uygulanan ve uygulanmayan hastalarda, ana korneal kesi yapısının ön segment adapte spektral-domain (SD) OKT ile değerlendirilmesi amaçlandı.

GEREÇ VE YÖNTEM

Çalışmamıza standart fakoemülsifikasyon tekniği ile komplikasyonsuz katarakt operasyonu uygulanan ve katlanabilir göz içi lensi implantasyonu yapılan 70 hastanın 70 gözü prospektif olarak dahil edildi. Çalışma, eğitim ve planlama kurul onayı alınarak Helsinki deklarasyonu ilkelerine bağlı olarak yapıldı. Tüm katılımcılardan yazılı bilgilendirilmiş onamları alındı. Glokom tanısı, oküler travma ve cerrahi hikayesi olan, refraktif cerrahi geçiren, speküler mikroskopi ile tespit edilen kornea endotel sayısı 1500 hücre/mm^2 altında olan, psödoeksfoliasyon materyali mevcut olan, preoperatif pupil büyüklüğü 7 mm'den küçük olan hastalar çalışma dışı bırakıldı. Tüm hastalara operasyon öncesi düzeltilmiş görme keskinliği ölçümü, aplanasyon tonometri ile göz içi basıncı, otorefraktometre ile refraksiyon bozukluk tespiti, yarık lamba biyomikroskopik inceleme, dilate fundus incelemesini içeren tam oftalmolojik muayene uygulandı. Ondalık olarak değerlendirilen en iyi düzeltilmiş görme keskinliği logMAR (logarithm of the minimal angle of resolution) birimine çevrildi.

Cerrahi Teknik: Bütün ameliyatlar topikal anestezi (Alcain, Proparacaine hydrochloride %0.5) altında, benzer teknik kullanılarak, aynı cerrah tarafından gerçekleştirildi. Saydam korneal sahadan 20-gauge bıçak ile yan giriş kesileri uygulanıp, viskoelastik madde ile ön kamara dolduruldu. Hastaların saydam ana korneal kesisi 2.75 mm'lik korneal bıçak (keratom, Alcon Lab.) kullanılarak, limbustan 1 mm uzaklıktaki üst temporal saydam korneal sahadan iki basamaklı teknik kullanılarak uygulandı. Ana korneal kesiden, Ozil (Infiniti, Alcon labs, ABD) torsional fakoemülsifikasyon tekniği ile lens emülsifiye edildi. Bimanuel irrigasyon ve aspirasyon ünite ile lens korteks temizliği yapıldı. Ana korneal kesiden enjektör (Monarch III D- kartuş sistemi) yardımıyla kapsül içine hidrofobik göz içi lens (Acrysof SA60AT) implante edildi. Lens implantasyonu sonrası göz içerisindeki viskoelastik madde aynı bimanuel irrigasyon ve aspirasyon ünite ile yıkanarak, ön kamara dengeli tuz solüsyonu ile tekrar oluşturuldu. Yan korneal kesiler dengeli tuz solüsyonu ile hidrate edildi. Tüm hastalara 0.1 ml intrakamaral %0.5'lik moksifloksasin (Vigomax®) verildi. Göz içi basıncı basınç el ile kontrol edildi. Ana korneal kesi yeri sızdırmazlığı steril pamuk kullanılarak kontrol edildi. Randomize seçilmiş 35 göze; ana korneal kesi duvarlarına 25 gauge kanül kullanılarak dengeli tuz solüsyonu ile stromal hidrasyon uygulanırken, 35 göze stromal hidrasyon uygulanmadı.

Takip Protokolü: Hastalar 1 ay boyunca kesintisiz kortikosteroid (prednisolone acetate drops 1.5%, Pred Forte; Allergan doz: 8x1) ve antibiyotik (moxifloxacin drops 0.5%, Vigamox; Alcon doz: 8x1) damla kullandı. Cerrahi sonrası 1., 7. ve 30. günlerde tüm hastalara düzeltilmiş görme keskinliği, non kontakt tonometri ile göz içi basıncı, yarık lamba biyomikroskopik inceleme, sızdırmazlık (%2 fluorescein, Siedel testi) testi uygulandı ve ön segment adapte SD-OKT (Heidelberg Engineering, Dossenheim, Germany) ile ana korneal kesi değerlendirildi. Ön segment SD-OKT ölçümleri aynı deneyimli kişi tarafından yapıldı. Ön segment adapte SD-OKT ölçüm hızı 40000 A-scan/sn olup, aksiyel rezolüsyon 7 μm, transvers rezolüsyon 14 μm, tarama derinliği 7 mm'dir. Tüm hastaların ön segment SD-OKT ile saydam ana korneal kesi yapısı (epitelyal, endotelyal ayrışma, descement membran ayrılması, endotelyal bölgenin apozisyonu), korneal kesinin uzunluğu ve kesi bölgesindeki kornea kalınlığı ölçüldü. (Figür 1,2)

İstatistiksel Analiz: İstatistiksel analizler SPSS for Windows Version 21.0 (Chicago, Illinois) paket programında yapıldı. Sürekli sayısal değişkenler ortalama±standart sapma ile nitelik değişkenler ise sayı ve yüzde ile özetlendi. Sürekli sayısal değişkenlerin normal dağılıma uygunluğu histogram, q-q grafiği Shapiro Wilk's testi ile araştırıldı. Stromal hidrasyon yapılan ve yapılmayan hasta grupları arasında içinde farklılık olup olmadığı bağımsız t testi ile karşılaştırıldı. Anlamlılık düzeyi $p<0.05$ olarak alındı.

BULGULAR

Stromal hidrasyon uygulanan ve uygulanmayan hastaların demografik özellikleri, görme keskinlikleri, göz içi basınçları, endotel sayıları Tablo 1'de gösterilmiş olup her iki grup arasında anlamlı fark bulunmadı. Cerrahi sonrası 1. günde üç hastada (iki hasta stromal hidrasyon uygulanan, bir hasta hidrasyon uygulanmayan) yüksek göz içi basıncı (>24 mmHg) tespit edildi ve medikal tedavi (dorzolamid+timolol) ile kontrol altına alındı. Cerrahi sonrası 1., 7. ve 30. günlerde her iki gruptaki hastalarda yara yeri sızıntısı, ön kamara daralması, hipotoni, büllöz keratopati, toksik reaksiyon ve endoftalmi gözlenmedi.

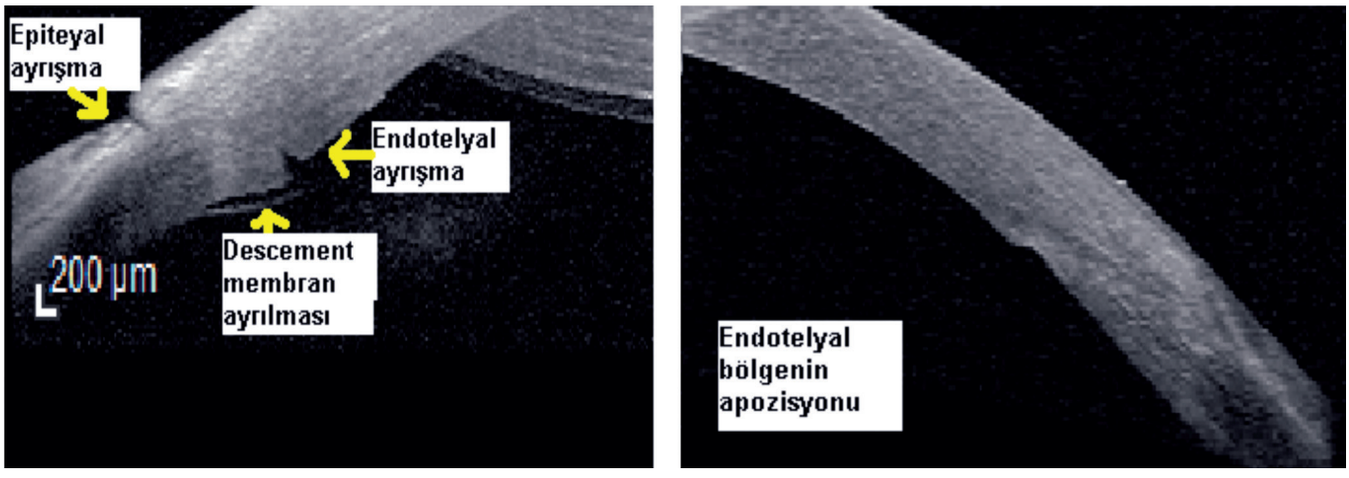

Figür 1: *Epitelyal ve endotelyal ayrışma, descement membran ayrılması, endotelyal bölgedeki apozisyon.*

Stromal hidrasyon uygulanan hastaların 1., 7. ve 30. günlerdeki saydam ana korneal kesi yerindeki ortalama kornea kalınlıkları sırasıyla 1002.38±58.24 µm, 894.56±62.12 µm ve 688.32±34.18 µm olup, stromal hidrasyon uygulanmayan hastaların kornea kalınlıkları sırasıyla 818.72±42.19 µm, 768.24±56.08 µm ve 678.12±32.13 µm idi. Stromal hidrasyon uygulanan hastaların 1. ve 7. günlerdeki ana korneal kesi yerindeki kornea kalınlıkları, stromal hidrasyon uygulanmayan hastalara göre anlamlı daha kalındı (1. gün p=0.034 ve 7. gün p=0.048). Her iki grup arasında 30. gündeki kornea kalınlıkları arasında anlamlı fark izlenmedi (p=0.102), (Tablo 2). Stromal hidrasyon uygulanan gruptaki ortalama korneal kesi uzunluğu 1.72±0.23 mm (1.44-2.16) olup, stromal hidrasyon uygulanmayan grupta ise 1.54±0.33 (1.38-2.04) idi (p=0.043).

Cerrahi sonrası 1. ve 7. günde epitelyal, endotelyal ayrışma ve descement membran ayrılma oranları stromal hidrasyon uygulanan grupta, hidrasyon uygulanmayan gruba göre daha fazlaydı. Cerrahi sonrası 30. günde endotelyal ayrışma; stromal hidrasyon uygulanan üç hastada (%8), stromal hidrasyon uygulanmayan iki hastada (%5) devam etmekte iken, descement membran ayrılması ise her iki grupta iki hastada (%5) mevcuttu (Figür 3,4).

Cerrahi sonrası 1. günde epitelyal ayrışma görülen vakalardan stromal hidrasyon uygulanan ve uygulanmayan hasta gruplarında ortalama göz içi basınçları sırasıyla; 18.12±2.32 mmHg ve 18.24±1.91 mmHg (p=0.243); endotelyal ayrışma görülen vakalarda göz içi basınçları sırasıyla; 17.83±2.14 mmHg ve 17.71±2.32 mmHg (p=0.435); descement membran ayrılması görülen vakaların ise göz içi basınçları sırasıyla; 16.86±1.13 mmHg ve 16.97±1.32 mmHg (p=0.208) idi. İstatistiksel olarak her iki grupta göz içi basınçları arasında anlamlı fark yoktu.

TARTIŞMA

Ön segment adapte SD-OKT ile korneal kesi morfolojisi; stromal hidrasyon uygulanan ve uygulanmayan hastalarda değerlendirildi. Stromal hidrasyon uygulanan hastalarda 1. ve 7. günlerdeki ana kesi yerindeki kornea kalınlıklarının, stromal hidrasyon uygulanmayan hasta grubuna göre daha kalın olduğu görüldü (1. gün p=0.034 ve 7. gün p=0.048).

Tablo 1: *Stromal hidrasyon uygulanan ve uygulanmayan hastaların demografik özellikleri, cerrahi öncesi ve sonrası göz içi basınçları, endotel sayısı.*

	Grup 1	Grup 2	P
Yaş	61.2±7.8	62.4±6.4	0.514
Cinsiyet (erkek/kadın)	19/16	18/17	
Görme keskinliği (logMAR)			
Pre	0.72±0.22	0.74±0.1	0.426
30. gün	0.10±0.2	0.12±0.3	0.356
Pre Endotel sayısı (/mm^2)	2661±184	2712±169	0.312
Pre GİB (mmHg)	13.2±3.2	12.6±2.8	0.645
Post GİB (mmHg)			
1. gün	17.8±2.1	17.6±1.8	0.415
7. gün	13.6±2.9	12.8±1.5	0.712
30. gün	12.8±1.8	13.1±1.5	0.694

Grup 1; Stromal hidrasyon uygulanan hasta grubu, Grup 2; Stromal hidrasyon uygulanmayan hasta grubu, Pre; Preoperatif, Post; Postoperatif, logMAR; logarithm of the minimal angle of resolution, GİB; Göz İçi Basıncı.

Tablo 2: *Cerrahi sonrası 1., 7. ve 30. günlerde ana korneal kesi yerindeki kornea kalınlıklarının karşılaştırılması.*

	Grup 1	Grup 2	P
1. gün	1002.38±58.24 µm	818.72±42.19 µm	0.034
7. gün	894.56±62.12 µm	768.24±56.08 µm	0.048
30. gün	688.32±34.18µm	678.12±32.13 µm	0.102

Grup 1; stromal hidrasyon uygulanan hasta grubu, Grup 2; stromal hidrasyon uygulanmayan hasta grubu.

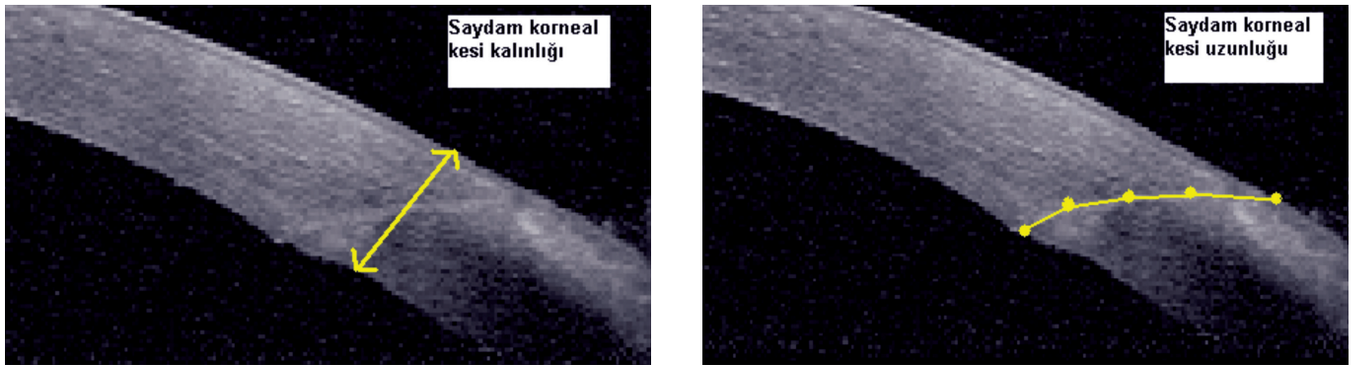

Figür 2: *Saydam ana korneal kesi yerindeki kornea kalınlığı ve kesi uzunluğu. Saydam korneal kesi yerindeki kornea kalınlığı: Korneanın epitelyal yüzeyden başlayan korneal kesinin merkezi noktasından geçip endotelyal yüzeye ulaşan uzaklık (µm) (sol figür). Saydam korneal kesi uzunluğu: Sağ figürde görüldüğü gibi 5 nokta arasında uzanan uzaklıkların toplamı (mm).*

Her iki grup arasında 30. gündeki kornea kalınlıkları arasında ise anlamlı fark izlenmedi (p=0.102). Xia ve ark.,[9] cerrahi sonrası 1. günde korneal kesi kalınlığının, descemet membran ayrılması olan ve olmayan grupta artmış olarak bulmuşlar. Bütün hastalarında stromal hidrasyon uygulamamalarına rağmen artan korneal kesi kalınlığını cerrahi sırasında kesi yerine uygulanan fakoemülsifikasyon elciğinin, cerrahi aletlerin mekanik travmasına ve ultrason gücünün sebep olduğu hasara bağlamışlar.[10] Dupont-Monad ve ark.,[11] farklı boyutlardaki korneal kesilerin cerrahi sonrası 1. günde kesi yerindeki kornea kalınlıklarının arttığını tespit etmişler. Çalışmamızda da cerrahi sonrası 1. günde ana korneal kesi yerinde kornea kalınlıklarının her iki grupta arttığı tespit edildi. Korneal kesi kalınlıklarının 7. günde stromal hidrasyon uygulanan grupta daha kalın olması, stromal hidrasyonun etkisinin devam ettiğini göstermektedir. Otuzuncu günde kesi kalınlıkları arasında her iki grupta fark olmaması, stromal hidrasyonun etkisinin kaybolduğunu göstermektedir.

Çalışmamızda epitel ve endotel ayrışması, stromal hidrasyon uygulanan hasta grubunda 1. günde sırasıyla; dokuz hasta (%25) ve 20 hastada (%57), uygulanmayan hasta grubunda sırasıyla; beş hastada (%14) ve 18 hastada (%51) gözlendi. Calladine ve ark.,[12] epitelyal ve endotelyal ayrışma oranlarını %12 ve %41, Xia ve ark.,[9] ise %12 ve %70 olarak tespit etmişler. Çalışmamızda stromal hidrasyon uygulanmayan hasta grubundaki epitelyal ve endotelyal ayrışma oranlarının literatür ile uyumlu olduğu görüldü. Fukuda ve ark.,[13] stromal hidrasyon uygulanmayan hastalarda epitelyal ve endotelyal ayrışma oranını %6.7 ve %26.7, stromal hidrasyon uygulanan hastalarda ise %6.7 ve %33.3 olarak tespit etmişler. Fukuda ve ark,[13] iki grup arasında istatistiksel olarak anlamlı farklılık bulamamalarına rağmen stromal hidrasyon uygulanan grupta korneal kesi patoloji oranlarını daha fazla bulmuşlar. Çalışmamızda her iki grup arasında istatistiksel olarak anlamlı farklılık olmamasına rağmen, epitelyal ve endotelyal ayrışma oranlarının stromal hidrasyon uygulanan grupta 1. ve 7. günde daha fazla olduğu görüldü (Figür 3, 4). Bu farklılık hidrasyon uygulanan hastalarda korneal kesi yerinde yoğunlaşmış stromal ödemin sebep olduğu doku gerginliği sonucu olabilir. Stromal hidrasyonun etkisinin kaybolduğu 30. günde ise epitelyal ayrışmanın iyileştiği gözlendi. Cerrahi sırasında ultrason enerjisinin meydana getirdiği doku hasarı, cerrahi aletlerin mekanik travması ve cerrahi sonrası göz içi basınç dalgalanmaları epitelyal ve endotelyal ayrışmada etkili olabilir. Mcdonnell ve ark.,[14] kadavra ve tavşan gözlerinde yaptıkları çalışmalarda göz içi basınç dalgalanmalarının yara apozisyonunu, epitelyal ve endotelyal ayrışmayı arttırdığını göstermişlerdir.

Sorunsuz katarakt cerrahisi sonrası descement membran ayrılma sıklığının nadir olduğu düşünülmüştür. Ancak rutin biomikroskopik değerlendirmede kesi yerindeki ödem nedeniyle görülemeyen küçük, tesadüfen rastlanan descement membran ayrılma sıklığının gonyoskopi incelemelerinde %47 olduğu görülmüş.[15] Descement membran ayrılması etyolojisinde özellikle fakoemülsifikasyon probu ve cerrahi aletlerle meydana gelen mekanik travma rol oynamaktadır.[16-17] Descement membranının korneal stromaya oranla daha elastik olması nedeniyle özellikle düşük göz içi basıncında, mekanik travma descement membran ayrılma riskini artırmaktadır. Calladine ve ark.,[12] cerrahi sonrası yüksek göz içi basıncının descement membranında tamponlama etkisinden dolayı negatif risk faktörü olduğunu göstermişlerdir. Can ve ark.,[18] descement membran ayrılma oranını 1. günde %60, 8. günde %38.3; Xia ve ark.,[9] 1. günde %82; Calladine ve ark.,[12] ise %62 hastada görmüşler. Fukuda ve ark.,13 ise stromal hidrasyon uyguladıkları hastalarda descement membran ayrılma oranını 1. günde %40, 7.günde %6.7; stromal hidrasyon uygulanmayan

hastalarda bu oranın 1. günde %33.3 olduğunu, 7. günde ise ayrılmanın düzeldiğini tespit etmişler. Çalışmamızda ise stromal hidrasyon uygulanan hasta grubunda 1. ve 7. günde descement membran ayrılma oranının, hidrasyon uygulanmayan hasta grubuna göre daha fazla olduğu görüldü ve her iki hasta grubu arasında göz içi basınçları arasında anlamlı farklılık yoktu (p=0.208), (Figür 3, 4). Bu durum stromal hidrasyon işlemi sırasındaki korneal kesinin maruz kaldığı mekanik travma ile açıklanabilir.

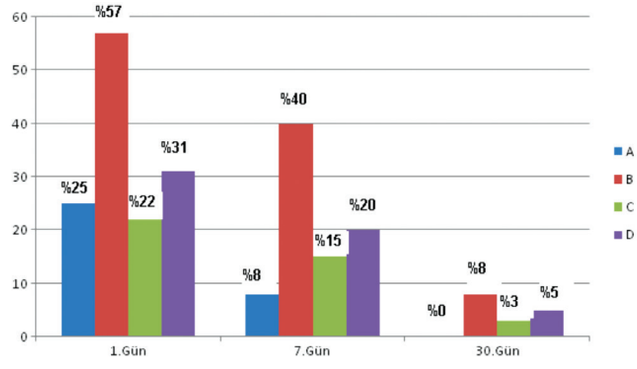

Figür 3: *Stromal hidrasyon uygulanan hastalarda cerrahi sonrası korneal kesi yapısı.*
A; epitelyal ayrışma, B; endotelyal ayrışma, C; endotelyal bölgenin apozisyonu, D; descement membran ayrılması.

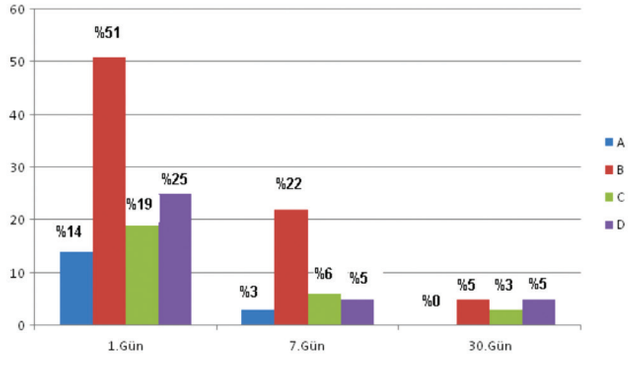

Figür 4: *Stromal hidrasyon uygulanmayan hastalarda cerrahi sonrası korneal kesi yapısı.*
A; epitelyal ayrışma, B: endotelyal ayrışma, C; endotelyal bölgenin apozisyonu, D; descement membran ayrılması.

Çalışmamızda cerrahi sonrası 1. ve 7. günde stromal hidrasyon uygulanan grupta endotelyal bölgedeki apozisyonun görülme oranının daha fazla olduğu görüldü. Fukuda ve ark.,[13] stromal hidrasyon uyguladıkları grupta; endotelyal bölgedeki apozisyonun, hidrasyon uygulanmayan gruba göre daha yüksek bulmuşlar. Calladine ve ark.,[19] korneal kesiye uygulanan stromal hidrasyonun, endotelyal bölgede görülen apozisyon için risk faktörü olduğunu kanıtlamışlar. Wang ve ark.,[20] ise vakalarında cerrahi sonrası erken dönemde (1. ve 7. gün) endotelyal bölgede apozisyon olmadığını, uzun dönemde bu oranın arttığını gözlemlemişler. Bu durumu erken dönemdeki yüksek oranda görülen (%82) endotelyal ayrışmaya bağlamışlar. Cerrahi sonrası uzun dönemde devam eden descement membran ayrılmasının sonuçları bilinmemektedir.

Sonuç olarak optik koherens tomografinin ön segment modülü; cerrahi sonrası korneal kesi yapısını incelemede güvenli, noninvazif yöntemdir. Saydam ana korneal kesiye uygulanan stromal hidrasyonun etkisinin cerrahi sonrası en az yedi gün devam ettiği söylenebilir. Stromal hidrasyon uygulananlarda; cerrahi sonrası erken dönemde korneal kesi patolojilerinin daha sık görüldüğü söylenebilir. Bu patolojilerin kornea üzerindeki uzun dönem etkilerini görmek için daha fazla çalışmaya ihtiyaç vardır.

KAYNAKLAR/REFERENCES

1. Fichman RA. Use of topical anesthesia alone in cataract surgry. J Cataract Refract Surg 1996;22:612-4.
2. Leaming DV. Practice styles and preferences of ASCRS members--2001 survey. J Cataract Refract Surg. 2002;28:1681-8.
3. Taban M, Sarayba MA, Ignacio TS, et al. Ingress of India ink into the anterior chamber through sutureless clear corneal cataract wounds. Arch Ophthalmol 2005;123:643-8.
4. McDonnell PJ, Taban M, Sarayba M, et al. Dynamic morphology of clear corneal cataract incisions. Ophthalmology 2003;110:2342-8.
5. Wallin T, Parker J, Jin Y, et al. Cohort study of 27 cases of endophthalmitis at a single institution. J Cataract Refract Surg 2005;31:735-41.
6. Werner L, Sher JH, Taylor JR, et al. Toxic anterior segment syndrome and possible association with ointment in the anterior chamber following cataract surgery. J Cataract Refract Surg 2006;32:227-35.
7. Vasavada AR, Praveen MR, Pandita D, et al. Effect of stromal hydration of clear corneal incisions: quantifying ingress of trypan blue into the anterior chamber after phacoemulsification. J Cataract Refract Surg 2007;33:623-7.
8. Fine IH, Hoffman RS, Packer M. Profile of clear corneal cataract incisions demonstrated by ocular coherence tomography. J Cataract Refract Surg 2007;33:94-7.
9. Xia Y, Liu X, Luo L, et al. Early changes in clear cornea incision after phacoemulsification: an anterior segment optical coherence tomography study. Acta Ophthalmol 2009; 87:764-8.
10. Mencucci R, Ambrosini S, Ponchietti C. Ultrasound thermal damage to rabbit corneas after simulated phacoemulsification. J Cataract Refract Surg 2005; 31:2180-6.
11. Dupont-Monod S, Labbé A, Fayol N, et al. In vivo architecture analysis of clear corneal incision using anterior segment optical coherence tomography. J Cataract Refract Surg 2009;35:444-50.
12. Calladine D, Packard R. Clear corneal incision architecture in the immediate postoperative period evaluated using optical coherence tomography. J Cataract Refract Surg 2007;33:1429-35.
13. Fukuda S, Kawana K, Yasuno Y, et al. Wound architecture of clear corneal incision with or without stromal hydration observed with 3-dimensional optical coherence tomography.Am J Ophthalmol 2011;151:413-9.
14. McDonnell PJ, Taban M, Sarayba M. Dynamic morphology of clear corneal cataract incisions. Ophthalmology 2003;110:2342-8.
15. Anderson CJ. Gonioscopy in no-stitch cataract incisions. J Cataract Refract Surg 1993;19:620-1.
16. Sharma N, Pushker N, Dada T. Complications of paediatric cataract surgery and intraocular lens implantation. J Cataract Refract Surg 1999; 25:1585-8.
17. Torres LF, Esponola FS, Colina JM. In vivo architectural analysis of 3.2-mm clear corneal incisions for phacoemulsification using optical coherence tomography. J Cataract Refract Surg 2006;32: 1820-6.
18. Can I, Bayhan HA, Celik H, et al. Anterior segment optical coherence tomography evaluation and comparison ofmain clear corneal incisions in microcoaxial and biaxial cataract surgery. J Cataract Refract Surg 2011;37:490-500.
19. Calladine D, Tanner V. Optical coherence tomography of the effects of stromal hydration on clear corneal incision architecture. J Cataract Refract Surg 2009;35:1367-71.
20. Li Wang, Lena Dixit, Mitchell P, et al. Healing changes in clear corneal cataract incisions evaluated using Fourier-domain optical coherence tomography. J Cataract Refract Surg 2012;38:660-5.