Trabekülektomi Sonrası 5-Florourasile Bağlı Gelişen Kistoid Maküla Ödemi

Macular Edema After Trabeculectomy Assited With 5-Fluorouracil

Mehmet DEMİR[1], Hakan ŞENSÖZ[2], Yekta ŞENDÜL[1], Ali OLGUN[1]

ÖZ

Herhangi bir sistemik hastalığı olmayan 29 yaşında kadın hasta az görme ve baş ağrısı şikayetiyle başvurdu. Hastanın ilk muayenesinde ön kamaranın sığlaşmış olduğu, EDGK 0.05 (snellen), GİB'ı 64 mmHg olduğu tespit edildi. Primer dar açılı glokom tanısı konan hastaya bilateral periferik iridotomi yapıldı, topikal brinzolamid, timolol ve brimonidin verildi. GİB yüksek seyretmesi nedeniyle trabekülektomi ameliyatı yapıldı, ameliyat esnasında 5-florourasil (5-FU) kullanıldı. Ameliyat sonrası 1. aydaki muayenesinde EDGK 0.2, GİB:12 mmHg (ilaçsız), ve göz dibi muayenesinde kistoid maküla ödemi geliştiği izlendi. Optik koherens tomografi ile yapılan merkezi maküla kalınlığı ölçümü 570 µm olarak saptandı. Trabekülektomi esnasında uygulanan 5-FU'nun kistoid maküla ödemi gelişimine sebep olduğu düşünüldü.

Anahtar Kelimeler: Trabekülektomi, 5-florourasil, maküla ödemi.

ABSTRACT

29 years old female patient without any systemic disease, admitted with vision loss and headaches. The patient had shallow anterior chamber, BCVA 0.05 (Snellen), intraocular pressure (IOP): 64 mmHg in the first examination. After primary narrow angle glaucoma diagnosis, bilateral peripheral iridotomy was performed and topical treatment was given (brinzolamide, timolol and brimonidin). Because of high IOP, trabeculectomy was done and 5-fluorouracil (5-FU) was used during surgery. We observed best corrected visual acuity (BCVA) 0.2, intraocular pressure (IOP): 12 mmHg (without medication) and cystoid macular edema; postoperative examination at 1st month. Central macular thickness was measured by optical coherence tomography was 570 µm. 5-FU applied during trabeculectomy was believed to be the cause of cystoid macular edema development.

Key Words: Trabeculectomy, 5-fluorouracil, macular edema.

GİRİŞ

Trabekülektomi, glokom cerrahisinde en sık yapılan ameliyatlardan biridir. Mitomisin-C ve 5-florourasil, operasyon sonrası dönemde fibrozis gelişmesini engellemek için sıkça kullanılan antifibrinolitik ilaçlardır. Ameliyat sonrasında hipotoni, koroid dekolmanı, ön kamara sığlaşması, korneal epitelyum defekti, endoftalmi ve katarakt gibi komplikasyonlar gelişebilmektedir. Trabekülektomi esnasında 5-FU kullandığımız bir olguda postoperatif 1. ayda gelişen makülopatiyi sunmayı amaçladık.

OLGU SUNUMU

Sistemik bir hastalığı olmayan az görme ve baş ağrısı şikâyetleri ile kliniğimize başvuran 29 yaşında kadın hastanın yapılan muayenesinde EDGK: 0.05 (-2.00-1.00x10º)/0.05 (-3.75-0.50x170º), biomikroskopik muayenede bilateral sığ ön kamara ve normal lens yapısı izlendi. Gonyoskopik muayenede Shaffer sistemine göre her iki tarafta da grade 1 iridokorneal açı mevcut olduğu görüldü. GİB: 64/38 mmHg, fundus muayenesinde her iki gözde çukurluk/disk oranı 0.8 izlendi.

1- M.D., Sisli Etfal Training and Research Hospital, Eye Clinic, İstanbul/TURKEY
DEMIR M., drmehmetfe@hotmail.com
SENDUL Y., sysendul@hotmail.com
OLGUN A., draliolgun@gmail.com
2- M.D. Asistant, Sisli Etfal Training and Research Hospital, Eye Clinic, İstanbul/TURKEY
SENSOZ H., hakansensoz@hotmail.com

Geliş Tarihi - Received: 02.05.2014
Kabul Tarihi - Accepted: 11.07.2014
Glo-Kat 2015;10:53-54

Yazışma Adresi / Correspondence Adress: M.D., Mehmet DEMIR
Sisli Etfal Training and Research Hospital, Eye Clinic, İstanbul/TURKEY

Phone: +90 212 241 48 81
E-mail: drmehmetfe@hotmail.com

Bilateral Nd:YAG laser iridotomi yapıldıktan sonra sağ gözde GİB'larının 2 ay süresince 32 mmHg, sol göz'de 18 mmHg düzeylerinde (brinzolamid, timolol maleat ve brimonidin tartarat kullanımı ile birlikte) seyretmesi nedeniyle sağ göze trabekülektomi ameliyatı yapılmasına karar verildi. Genel anestezi altında sağ göz forniks tabanlı konjonktival flep oluşturuldu. Sahanın koterizasyonundan sonra skleral flep yarı kalınlıkta ve 5x4 mm ölçülerinde kaldırıldı, üçgen sponja emdirilmiş 5-FU skleral flep altında 2 dakika bekletildikten sonra 20 cc serum fizyolojik ile saha yıkandı. Trabekülektomi ve periferik iridektomiden sonra skleral flep 4 adet 10/0 nylon sütür ile konjonktiva 7/0 separe sütür ile kapatıldı. Trabekülektominin çalışıp çalışmadığı korneadan açılan girişten ön kamaraya verilen sıvı ile kontrol edildi. Subkonjonktival gentamisin ve deksametazon verilerek ameliyat sonlandırıldı. Hastaya ameliyat esnasında damar yolundan 300 cc %20'lik mannitol verildi. %1 Siklopentolat Hidroklorür damla 2x1/gün, %1.00 Prednisolon Asetat damla 5x1/gün ve %0.3 ofloksasin damla 5x1/gün 4 hafta kullandırıldıktan sonra kesildi.

Ameliyattan sonraki 1. ayda konjonktival bleb mevcudiyeti (Resim 1), hastanın EDGK derecesi sağda 0.2 olduğu, GİB:12 mmHg olduğu (ilaçsız), makülada kistik ödem geliştiği ve merkezi maküla kalınlığının 570 µm olduğu izlendi (Resim 2).

TARTIŞMA

Glokom cerrahisinde başarı, yara yerinde gelişen skar dokusu nedeniyle azalmaktadır. Skar dokusu gelişimini engelemek için antiprolifertif ajanlar kullanılmaktadır.[1]

5-florourasil glokom cerrahisinde sıkça kullanılan antiproliferatif bir ajandır.[2-4] Trabekülektomiden sonra makülopati nedenleri arasında hipotoni,[5] olmakla birlikte bizim sunduğumuz olguda hipotoni gelişmedi. Antimetabolit bir ajan olarak glokom cerrahisinde sıkça kullanılan 5-florourasilin korneal epitelyal problemlere sıkça sebep olduğu bildirilmiş olmakla birlikte bizim olgumuzda korneal epitelyal bir sorun izlenmedi.[2] Trabekülektomi ameliyatlarından sonra görülebilen ön kamarada sığlaşma, koroid dekolmanı, hifema gibi komplikasyonlar olgumuzda görülmedi.[6] Glokom filtran cerrahisinden sonra maküla kalınlığında hafif artış olduğu ancak anlamlı düzeyde olmadığı bulunmuştur.[7] Pars plana vitrektomiden sonra intravitreal verilmiş 5-FU'nun kornea epitelinde uzun süren ödeme sebep olduğu ancak göz tarafından tolere edilebildiği rapor edilmiş olmakla birlikte,[8] burada sunduğumuz olguda hipotoni oluşmadığı, prostoglandin analogu kullanılmadığı, hastanın vasküler retinopatisi ve üveiti olmadığı halde gelişen kistoid maküla ödemi intraoperatif skleral flep altına uygulanan 5-FU ile ilişkilendirildik. Bizim araştırmamıza göre trabekülektomide kullanılan 5-FU'ya bağlı gelişen kistoid maküla ödemi'ni sunan ilk olgu sunumudur. Olgu sunumumuzda ameliyat öncesi maküla kalınlığını ölçen optik koharens tomografi tetkikinin olmaması eksiklik olmakla birlekte yaptığımız retina muayenesinde maküla ödemini akla getirecek bir bulgu izlenmedi. Sonuç olarak trabekülektomi esnasında kullanılan 5-FU'ya bağlı kistiid maküla ödemi gelişebileceği akılda tutulmalıdır.

KAYNAKLAR/REFERENCES

1. Önol M, Tufan H.A. Glokom cerrahisinden sonra yara yeri iyileşme cevabının modülasyonu. Glo-Kat 2006;1:77-3.
2. Koutsonas A, Remky A, Plange N. Long-term results after trabeculectomy with 5-fluorouracil. Ophthalmologe 2013;7.
3. De Fendi LI, Arruda GV, Scott IU, et al. Mitomycin C versus 5-fluorouracil as an adjunctive treatment for trabeculectomy: a meta-analysis of randomized clinical trials. Clin Experiment Ophthalmol 2013;41:798-806
4. Olawoye OO, Ashaye AO, Baiyeroju AM, et al. Outcomes of trabeculectomy with 5-Fluorouracil at a nigerian tertiary hospital. J Ophthalmic Vis Res 2013;8:126-33.
5. Matsumoto Y, Fujihara M, Kanamori A, et al. Effect of axial length reduction after trabeculectomy on the development of hypotony maculopathy. Jpn J Ophthalmol 2014;7.
6. Liang YB 1, Feng MY, Meng HL, et al. Early efficacy and complications of releasable sutures for trabeculectomy in primary angle-closure glaucoma: a randomized clinical trial. J Glaucoma 2014;23:136-41.
7. Sesar A, Cavar I, Sesar AP, et al. Macular thickness after glaucoma filtration surgery. Coll Antropol 2013;37:841-5.
8. Blankenship GW. Evaluation of a single intravitreal injection of 5-fluorouracil in vitrectomy cases. Graefes Arch Clin Exp Ophthalmol 1989;227:565-8.

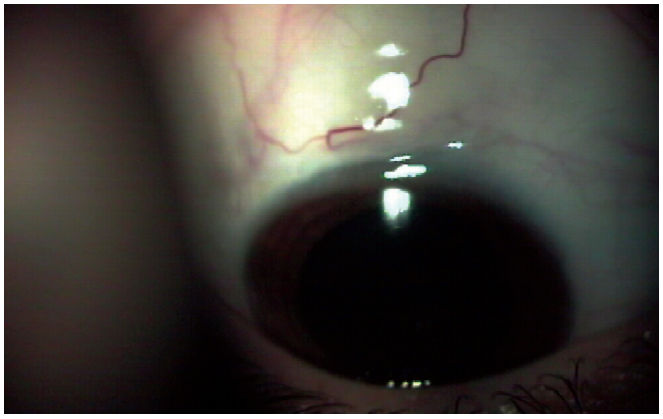

Resim 1: *Ameliyattan sonraki 1. ayda konjonktival bleb.*

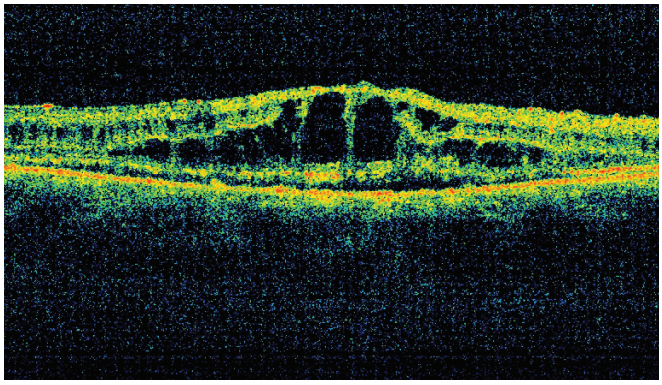

Resim 2: *Ameliyattan sonraki 1. ayda makülada kistik ödem gelişimi. Ameliyattan sonraki 1. ayda makülada kistik ödem gelişimi.*