Tekrarlayan Kornea Erozyonu Tedavisinde Ön Stromal İğneleme ve Bandaj Kontakt Lens Kullanımı

Recurrent Corneal Erosion Treatment with Anterior Stromal Puncture and Bandage Contact Lens

Faik ORUÇOĞLU[1]

ÖZ

Amaç: Tekrarlayan kornea erozyonu (TKE) sebebi ile ön stromal mikro iğneleme (ÖSİ) tedavisi ve bandaj kontakt lens uygulanmış olguların değerlendirilmesi.

Gereç ve Yöntem: TKE tanısı konulmuş ve ÖSİ ile beraber bandaj kontakt lens uygulanmış olgular retrospektif olarak tarandı. 2010 Ocak ve 2012 Haziran arasında ÖSİ ve bandaj kontakt lens tedavisi olanlar ve en az 6 aylık takipleri olan olgular değerlendirilmeye alındı. Bandaj kontakt lensler 1 ay süresince gözde tutuldu.

Bulgular: Ortalama takip süresi 10.4 ay olan toplam 27 olgunun 28 gözüne ÖSİ ve bandaj kontakt lens tedavisi uygulandı. TKE ortaya çıkma sebepleri 11 gözde travma, 6 gözde bazal membran distrofisi, 5 gözde geçirilmiş LASIK cerrahisi, 2 gözde büllöz keratopati, 4 gözde ise belirsiz olan nedenlerle idi. Tedavi öncesinde erozyonun ortalama tekrarlama sayısı 2.8 idi. İşlem sonrası LASIK cerrahisi geçirmiş bir hastada diffüz lamellar keratit gelişti. En az 6 aylık takipte sadece bir hastada nüks görüldü.

Sonuç: Tekrarlayan kornea erozyonu gelişmiş olgularda ön stromal mikro iğneleme ve uzun dönem bandaj kontakt lensler etkin tedavi sağlamaktadır.

Anahtar Kelimeler: Tekrarlayan kornea erozyonu, ön stromal mikroiğneleme, bandaj kontakt lens.

ABSTARCT

Purpose: To report treatment of recurrent corneal erosion with anterior stromal puncture and long-term bandage contact lens application.

Materials and Methods: Patients with recurrent corneal erosion who had treated with anterior stromal puncture and bandage contact lens application were retrospectively reviewed. Individuals who underwent anterior stromal puncture and bandage contact lens application between January 2010 and June 2012 with a minimum follow up of 6 months were studied. Bandage contact lenses applied for a month.

Results: Twenty eight eyes of 27 patients were performed anterior stromal puncture and bandage contact lens application with a mean follow up of 10.4 months. Reasons for the recurrent corneal erosion included trauma in 11 eyes, basal membrane dystrophy in 6 eyes, LASIK surgery in 5 eyes, bullous keratopathy in 2 eyes, and in 4 eyes no cause could be detected. The mean recurrence of erosions were 2,8. Diffuse lamellar keratitis were developed in one LASIK eye after the precedure. Only one recurrence was observed during a minimum follow-up period of 6 months

Conclusions: Anterior stromal puncture and long-term bandage contact lens application is effective treatment in recurrent corneal erosions.

Key Words: Recurrent corneal erosion, anterior stromal micropuncture, bandage contact lens.

1- M.D., Special Birinci Göz Hospital, Eye Clinic, İstanbul/TURKEY
ORUCOGLU F., faikorucov@yahoo.co.uk

Geliş Tarihi - Received: 01.11.2012
Kabul Tarihi - Accepted: 01.03.2013
Glo-Kat 2013;8:121-125

Yazışma Adresi / Correspondence Adress: : M.D., Faik ORUCOGLU
Special Birinci Göz Hospital, Eye Clinic, İstanbul/TURKEY

Phone: +90 532 583 86 36
E-Mail: faikorucov@yahoo.co.uk

GİRİŞ

Tekrarlayan kornea erozyonu, sıklıkla korneayı sıyıran keskin travmalar veya kornea bazal membranı bozuklukları sonrasında görülmektedir. Özellikle tırnak, kağıt kenarı veya ağaç dalı gibi ince ve kesici kornea sıyırıkları sonrası TKE daha sık rastlanılır.[1,2] Böyle küçük defektler sonrası epitelizasyon hızla oluşur ancak alttaki bazal membranın zedelenmesi ile semptomlarda periyodik tekrarlanmalar ortaya çıkabilir. TKE ortaya çıktığı diğer bir durum epitelyal bazal membran distrofileridir.[3-4]

Epitel bazal membranı ve bununla ilişkili filament ağındaki yapısal anomaliler zayıf epitel yapışmasındaki önemli sebeplerdir. Aşırı matriks metaloproteinaz aktivitesininde TKE patogenezinde rol oynadığı bildirilmektedir.[5] TKE, genellikle uyurken veya uyanma sırasında ortaya çıkan ani başlangıçlı keskin göz batması veya ağrısı ile beraberdir.

Geniş erozyon ve epitel gevşemelerinde şikayetler gün boyu devam eder. TKE konservatif tedavilerinde topikal lubrikasyon, hipertonik ajanlar veya otolog serumlar, oral tetrasiklinler, kapama veya bandaj kontakt lensler uygulanılmaktadır.[6-9] İnvaziv tedavilere ise iğne veya Nd:YAG lazer ile ön stromal mikro iğneleme, fototerapötik veya yüzeysel keratektomiler dahildir.[10-13]

Çalışmamızda TKE olgularında ön stromal iğneleme ve bandaj kontakt lens tedavilerini birleştirerek uzun dönem sonuçların değerlendirilmesini amaçladık.

GEREÇ YÖNTEM

Kliniğimizde 2010 Ocak ve 2012 Haziran tarihleri arasında TKE sebebi ile ÖSİ ve bandaj kontak lens uygulanmış gözlere ait veriler retrospektif olarak tarandı. Çalışmaya ÖSİ ve bandaj kontak lens uygulanmış ve en az 6 aylık takip süreleri olan tekrarlayan kornea erozyonları dahil edildi. Yetersiz verilere sahip olgular çalışma dışı bırakıldı. Ayrıntılı hikaye alımı ve muayene tüm olgulara uygulandı. Travma hikayesi ve türü, epizodların sayısı ayrıntılı olarak sorgulandı. Çalışmaya dahil edilen tüm olgular gerek çalışma protokolü, gerekse uygulanacak tedavi yöntemi hakkında detaylı bir biçimde bilgilendirildi. ÖSİ tedavisi konservatif tedavilerin yetersiz kaldığı ve en az 2 tekrarlayan epizodun olduğu olgulara uygulanıldı. Tüm uygulamalar aynı cerrah (FO) tarafından gerçekleştirildi. Uygulama öncesi biomikroskopide defektin veya gevşek epitelin lokalizasyonu belirlendi. Muayene öncesi anestezi topikal proparacaine hydrochloride %0.5 (Alcaine®, Alcon, Fort Worth, Texas, ABD) ile sağlandı. Defektin boyutunun anlaşılması için floresein damlatılarak epitel defektinin veya düzensizliği ortaya çıkartıldı. Epitelin intakt olduğu olgularda epitel gevşekliğinin boyutunun anlaşılması için kısmi ıslak üçgen sünger ucu ile temas sağlandı (Resim 1a). Sünger ucu ile dalgalanma gösteren epitel alanı incelendi. Kopmuş ve gevşek epitel sünger ucu ile veya pensetle soyuldu (Resim 1b,c). Mikro iğneleme 26 gauge tek kullanımlık iğne yardımı ile bir-birlerine yakın ve Bowman tabakasının altına geçecek şekilde uygulandı.

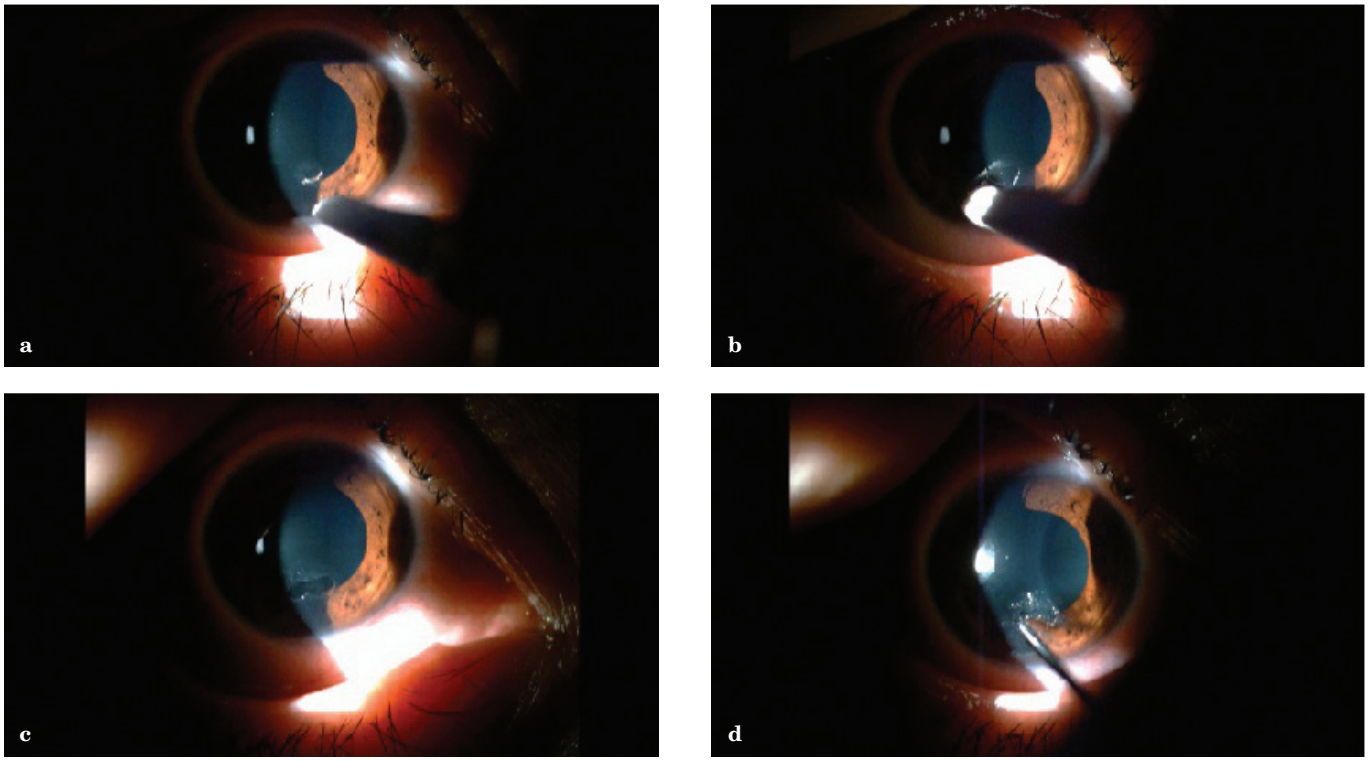

Resim 1a-d: *Sünger ucu ile epitel gevşekliğinin saptanması (a), kopmuş ve gevşek epitelin sünger ucu ile soyulması (b), gevşek epitel soyulduktan sonra (c), ön stromal iğneleme uygulandıktan sonra (d).*

İğnelemeler defekt sınırını en az 1mm geçecek ve görme aksına ulaşılmayacak şekilde yapıldı (Resim 1d). Erezyon veya epitelyum gevşekliği görme aksını kaplayan gözlerde iğneleme görme aksı atlanarak yapıldı. Mikro iğneleme işlemi tamamlandıktan sonra kornea üzerine bandaj kontak lens yerleştirildi. Kontakt lens göz üzerinde bir ay süresince tutuldu. Bu süre zarfında topikal lomefloxacin damla günde 3 defa, tek kullanımlık deksametazon damla günde 2 defa ve koruyucusuz suni göz yaşı damlaları günde 5 defa olacak şekilde devam edildi. Olguların takibi cerrahi sonrası 1. günü, 1. hafta, 1. ay, 3. ay, 6. ay ve 6 ay - 1 yıl aralıklarla yapıldı.

BULGULAR

Toplam 27 hastanın 28 gözüne TKE sebebi ile ÖSİ ve bandaj kontakt lens uygulandı. Olguların 15'i (%53.5) erkek, 13'ü ise (%46.5) bayandı. Ortalama yaş 34.4 ±10.7 (22-68 yaş) idi. TKE ile bağlantılı bulunan teşhisler 11 gözde (%39.3) geçirilmiş kornea travmaları, 6 gözde (%21.4) bazal membran distrofisi, 5 gözde (%17.8) geçirilmiş LASIK cerrahisi, 2 gözde (%7.1) büllöz keratopatiydi.

Dört gözde ise nedenler belirsizdi. Travma oluşturan sebepler sırası ile tırnak (6 göz), kağıt (4 göz) ve ağaç dalından (1 göz) ibaretti. Biomikroskopik muayene bulguları kapaklarda ödem, konjonktival hiperemi, korneada epitel gevşemesi-düzensizliği veya açıklığıydı. Epitelyal bazal membran distrofisi olan gözlerde mikrokistler, epitelyal veya harita benzeri çizgiler izlendi. Sekiz gözde epitel düzensizliği ve gevşemesi görüldü (Resim 2a). Yirmi gözde ise epitelde açıklık ve floreseinle boyanma mevcuttu. Epitel gevşemesi daha çok LASIK cerrahisi geçirilmiş gözlerde görüldü (4 göz). Yirmi altı gözde kornea alt kadranında, 2 gözde ise hem alt hem de santral korneada etkilenme mevcuttu. Olguların şikayetleri batma, yanma, ağrı, kızarıklık, üst kapakta batma hissi, bulanık görme, ışık hassasiyetlerinden ibaretti. Tüm olgularda erozyonlar en az 2 defa, ortalama 2.8 (2-5) defa tekrarlanmıştı. Önceki tedavilere suni göz yaşı damlaları ve merhemleri, antibiotik pomatlar, kapama, bandaj kontakt lens uygulamaları dahildi. ÖSİ sonrası epitelizasyon 1 ile 5 günde gelişti. Tüm gözlerde bandaj kontakt lens 1 ay süresince tutuldu. Bandaj kontakt lens çıkartıldığında olguların 12'sinde punktat epitelyopati ve 16'sında iğneleme izleri olan yüzeysel skar fark edildi (Resim 2b).

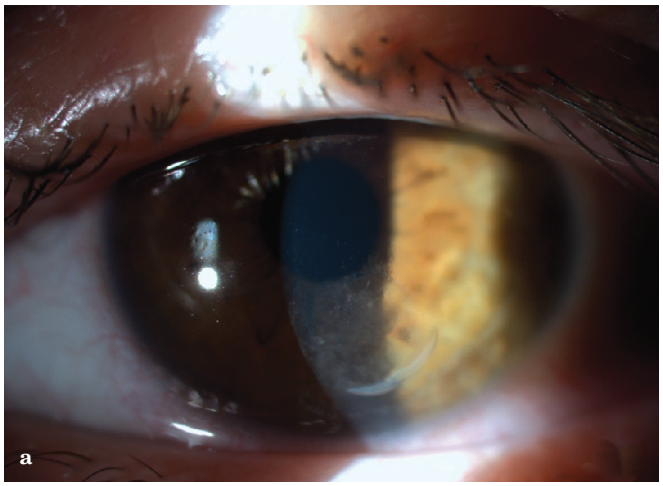

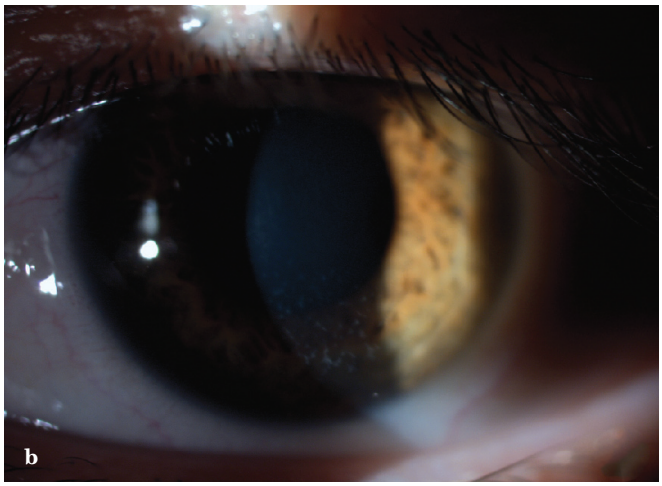

Resim 2a,b: *LASIK cerrahisi geçirmiş olguda ortaya çıkan geniş epitel gevşekliği (a), ÖSİ uygulamasından 1 ay sonra yüzeysel skar görünümü (b).*

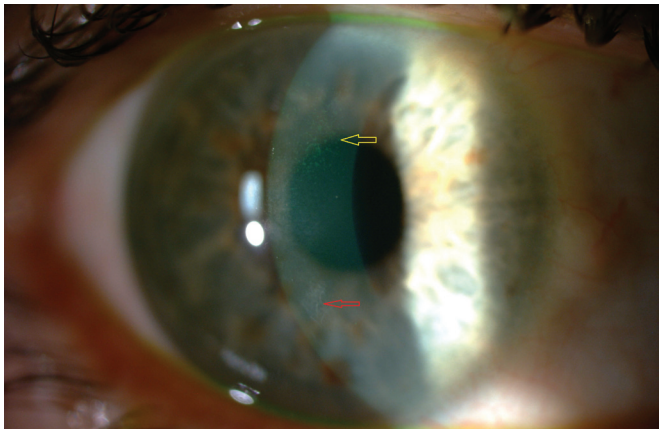

Resim 3: *Bandaj kontakt lens çıkartıldıktan sonra görülen punktat epitelyopati (sarı ok) ve yüzeysel skatrizasyon (kırmızı ok).*

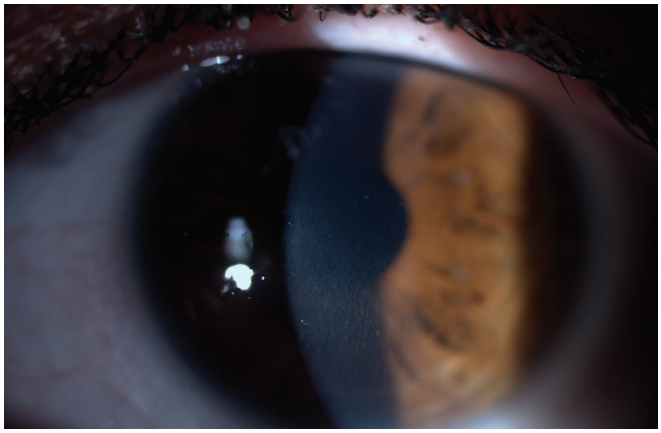

Resim 4: *LASIK sonrası TKE gelişen ve ÖSİ uygulanan hastada 2 gün sonra görülen diffüz lamellar keratit.*

Dört olguda hem punktat epitelyopati, hemde yüzeysel iğneleme izleri mevcuttu (Resim 3). LASIK sonrası TKE gelişmiş ve ÖSİ yapılmış bir hastada tedavinin 2. günü evre 1 diffüz lamellar keratit gelişti (Resim 4). Diffüz lamellar keratit topikal steroidli damlaya hızlı cevap verdi. Ortalama 10.4 ay takip süresince (6-18 ay) daha önce bazal membran distrofisi sebebi ile ÖSİ olan bir gözde (%3.5) 3 ay sonra nüks epitel defekti gelişti. Bu hastaya fototerapötik keratektomi tedavisi planlandı.

TARTIŞMA

TKE gelişiminde en sık karşılaşılan etkenler arasında kesici kornea travmaları, kornea distrofileri yer almaktadır.[1-4] Büllöz keratopati gelişen gözlerde de TKE bildirilmiştir.[3] Son çalışmalarda LASIK cerrahisi sonrası görülen TKE olguları gösterilmiştir.[14] LASIK sonrası görülen TKE, mikrokeratom geçişi sırasında oluşan kornea travmalarına bağlanılmaktadır.[14] Kornea üzerinde bazal membranı etkileyen travmalar epitelin daha zayıf yapışmasına neden olmaktadır.

Daha önce yaptığımız çalışmada LASIK sonrası TKE gelişmiş 8 olgunun 7'sinde mikrokeratom geçişi sırasında epitel defekti gelişmişti.[15] Yine aynı çalışmamızda LASIK sonrası TKE gelişme insidansının %0.14 olduğu bildirildi. Travmatik TKE olgularındaki epitel kaybının, epitel bazal membranın Bowman tabakasına bağlanmasında rol alan kollajen filament ağlarında oluşan yapısal defektlerin rol aldığı gösterilmiştir.[5,16.]

TKE tedavisi konservatif ve invazif uygulamalardan oluşmaktadır. Özellikle epitel erozyonlarının ilk ortaya çıktığı durumlarda veya hafif olgularda konservatif tedaviler genellikle yeterli olmaktadır. Topikal lubrikanlar, hiperosmatik ajanlar, otolog serum, oral tetrasiklin, kapama veya bandaj lensler bu amaçla kullanılmaktadır.[6-9] Bandaj kontakt lensler epitel defektlerinde sıklıkla kullanılmaktadır. Yapılan bir çalışmada bandaj lensler TKE tedavisinde 3 ay kullanılmak üzere uygulanılmış ve bir yıllık takip sonucunda başarı oranı %75 olarak gösterilmiştir.[17] Bizim çalışmamızda bandaj kontakt lensler 1 ay süresince kullanıldı ve ÖSİ tedavisi ile kombine uygulanım sonucunda %96 oranında başarı elde edildi.

Konservatif tedavilerin yetersiz kaldığı durumlar için muhtelif yöntemler geliştirilmiştir. Ön stromal iğneleme yöntemi ilk defa 1986 yılında McLean tarafından tarif edilmiştir.[10] ÖSİ 20 yılı aşkın süredir TKE tedavisinde kullanılmaktadır. McLean tarafından tyapılan ilk çalışmada ÖSİ tedavisinin %86 başarılı olması yanında hızlı sonuç vermesi ve düşük yan etki profile sahip olması özelliği vurgulanmıştır.[10]

Ön stromal iğnelemenin ekstraselüler matriks proteinleri stimule ederek epitelin alttaki dokuya bağlanmasının kuvvetlendirildiği düşünülmektedir.[18] ÖSİ tedavisinin uygulanması ayrıca mikrokeratom geçişi sırasında oluşan epitel defektlerinde ve LASIK sonrası tekrarlayan epitel gevşemelerinde, büllöz keratopati ve kontakt lense intoleransı olan keratokonus olgularında da önerilmiştir.[15,19-21]

ÖSİ tedavisine bağlı ciddi komplikasyon oranı enderdir. Karşılaşılabilecek komplikasyonlar skatrizasyon ve perferasyon olmasıdır. ÖSİ sonrası skatrizasyon çok yüzeyseldir ve kornea kurvatürünü etkilememektedir. İğnelemenin Bowman tabakasını geçeçek şekilde yapılması gerekmektedir. Daha derin iğnelemelerden kaçınılması perforasyon ihtimalini yok edecektir. Ön iğnelemenin yapılabileceği diğer bir yöntem ise Nd:YAG lazer kullanılmasıdır.[11] Bu yöntem ile mekanik yönteme benzer sonuçlar alındığı bildirilmiştir. Ancak Nd:YAG ile daha derin ve sıkı penetrasyon zor olmaktadır. Özellikle bazal membrane distrofili olgularda elmas uçlu tur veya lazer keratektominin etkinliği de gösterilmiştir.[12,13.] Ancak bu son yöntemler için ilave aletlere ihtiyaç varken ÖSİ enjektör ucu ile kolayca uygulanabilmektedir.

Çalışmamızda ÖSİ tedavisi bandaj kontakt lensle birleştirildi. Bu kombine yöntemle başarılı sonuç elde ettik. Olgularda punktat epitelyopati ve yüzeysel iğneleme izleri dışında komplikasyon bulgusuna rastlanılmadı. LASIK sonrası TKE gelişen ve ÖSİ yapılan bir hastamızda DLK gelişti. LASIK sonrası TKE gelişen olgularda epitel defektine bağlı DLK geldiği belirtilmiştir.[22] Bizim olgumuzda DLK'nın epitel defekti sebebi veya ÖSİ sonucu gelişip gelişmediği bilinmemektedir. Sadece bir olguda tedaviden 3 ay sonra nüks görüldü.

Serimizde kornea travması, bazal membran distrofisi, geçirilmiş LASIK cerrahisi ve bülloz keratopati sebepleri TKE gelişen olgulara ön stromal mikroiğneleme ve bandaj kontakt lens kombinasyonu uygulandı.

Sonuç olarak tekrarlayan epitel erozyonlarında konservatif tedavinin yetersiz kaldığı durumlarda ön stromal mikroiğneleme ve bandaj kontakt lens kombinasyonu etkin ve güvenli sonuçlar vermektedir.

KAYNAKLAR/REFERENCES

1. Weene LE. Recurrent corneal erosion after trauma: a statistical study. Ann Ophthalmol 1985;17:521-2.
2. Eke T, Morrison DA, Austin DJ. Recurrent symptoms following traumatic corneal abrasion: prevalence, severity, and the effect of a simple regimen of prophylaxis. Eye (Lond) 1999;13:345-7.
3. Hykin PG, Foss AE, Pavesio C, et al. The natural history and management of recurrent corneal erosion: a prospective randomised trial. Eye (Lond) 1994;835-40.

4. Fogle JA, Kenyon KR, Stark WJ, et al. Defective epithelial adhesion in anterior corneal dystrophies. Am J Ophthalmol 1975;79:925-40.

5. Ramamurthi S, Rahman MQ, Dutton GN, et al. Pathogenesis, clinical features and management of recurrent corneal erosions. Eye 2006;20:635-4.

6. del Castillo JM, de la Casa JM, Sardiña RC, et al. Treatment of recurrent corneal erosions using autologous serum. Cornea 2002;21:781-3.

7. Foulks GN. Treatment of recurrent corneal erosion and corneal edema with topical osmotic colloidal solution. Ophthalmology 1981;88:801-3.

8. Hope-Ross MW, Chell PB, Kervick GN, et al. Oral tetracycline in the treatment of recurrent corneal erosions. Eye 1994;8:384-8.

9. Salz JJ, Reader AL 3rd, Schwartz LJ, et al. Treatment of corneal abrasions with soft contact lenses and topical diclofenac. J Refract Corneal Surg 1994;10:640-6.

10. McLean EN, MacRae SM, Rich LF. Recurrent erosion; treatment by anterior stromal puncture. Ophthalmology 1986;93:784-7.

11. Geggel HS. Successful treatment of recurrent corneal erosion with Nd:YAG anterior stromal puncture. Am J Ophthalmol 1990;110:404-7.

12. O'Brart DP, Muir MG, Marshall J. Phototherapeutic keratectomy for recurrent corneal erosions. Eye 1994;8:378-83.

13. Sönmez B, Ümit B, Poyraz S, ve ark. Epitelyal bazal membran distrofili hastalarda epitel debridmanı ve elmas uçlu tur ile tedavi. MN Oftalmol. 2007;14:279-82.

14. Ti SE, Tan DT. Recurrent corneal erosion after laser in situ keratomileusis. Cornea 2001;20:156-8.

15. Oruçoğlu F, Kenduşim M, Ayoglu B, et al. Incidence and management of epithelial loosening after LASIK. Int Ophthalmol 2012;32:225-8.

16. Chen YT, Huang CW, Huang FC, et al. The cleavage plane of corneal epithelial adhesion complex in traumatic recurrent corneal erosion. Mol Vis 2006;12:196-204.

17. Fraunfelder FW, Cabezas M. Treatment of recurrent corneal erosion by extended-wear bandage contact lens. Cornea 2011;30:164-6.

18. Hsu JK, Rubinfeld RS, Barry P, et al. Anterior stromal puncture; immunohistochemical studies in human corneas. Arch Ophthalmol 1993;111:1057-63.

19. Brilakis HS, Holland EJ. Anterior stromal puncture in the treatment of loose epithelium after LASIK. J Refract Surg 2006;22:103-5.

20. Cormier G, Brunette I, Boisjoly HM, et al. Anterior stromal punctures for bullous keratopathy. Arch Ophthalmol 1996;114:654-8.

21. Kang SY, Park YK, Song JS, et al. Anterior stromal puncture for treatment of contact lens-intolerant keratoconus patients. Graefes Arch Clin Exp Ophthalmol 2011;249:89-92.

22. Jeng BH, Stewart JM, McLeod SD, et al. Relapsing diffuse lamellar keratitis after laser in situ keratomileusis associated with recurrent erosion syndrome. Arch Ophthalmol 2004;122:396-8.