Salzmann Nodüler Dejenerasyonlu Olgu*

Patient with Salzmann Nodular Degeneration

Faik ORUÇOĞLU[1]

ÖZ

Salzmann nodüler dejenerasyonları kornea yüzeyinden kabarık gri-beyaz enflamatuar olmayan lezyonlardır. Altmış üç yaşında erkek hasta sağ gözde semptomatik Salzmann nodüler dejenerasyonu sebebi ile değerlendirildi. Hastanın tashihli görmesi sağ gözde 0.3 düzeyindeydi. Scheimpflug görüntülemede kornea yüzeyinde hiperreflektans özellikli kabarık görünümün mevcut olduğu görüldü. Pentacam 4 harita testlerinde lezyon bölgesinde düzensizlik, ön elevasyonda dikleşme ve pakimetride kalınlaşma mevcuttu. Tedavide yüzeysel keratektomi ve mitomisin C aplikasyonu uygulandı. Tedavi sonrası Scheimpflug görüntülemede ve ön segment Pentacam parametrelerinde iyileşme görüldü. Görmesi artan hastanın takip eden 7 aylık izleniminde nüks gelişmedi ve kornea saydam kaldı.

Anahtar Kelimeler: Salzmann nodüler dejenerasyonu, yüzeysel keratektomi, pentacam, mitomisin C.

ABSTRACT

Salzmann nodular degeneration is a noninflammatory corneal degeneration characterized by elevated, whitish-gray subepithelial nodules. Sixty three year old man was evaluated for symptomatic Salzmann nodular degeneration. The vision on the right eye was 0.3. Scheimpflug images demonstrate hyper-reflectance surface elevation. Pentacam 4 map tests showed cornea irregularities, anterior elevation and corneal thickening on the affected area. The patient was treated by superficial keratectomy and Mitomycin C application. Improvement was observed after treatment with both Scheimpflug imaging and Pentacam parameters. In the following 7 months, no recurrence was observed, visual acuity improved and cornea remained clear.

Key Words: Salzmann nodular degeneration, superficial keratectomy, pentacam, mitomycin C.

GİRİŞ

Salzmann nodüler dejenerasyonları kornea yüzeyinden kabarık gri-beyaz enflamatuar olmayan lezyonlardır. Fliktenüler keratitler, trahom, interstisyel keratitler veya kornea cerrahisi sonrası görülebilir.[1] Asemptomatik olmakla beraber görme azalması yapabilirler. Genellikle görmede azalma iregüler astigmatizma veya kornea skarına bağlıdır.[2] Tedavi şekli genellikle lubrikasyon, semptomatik ve belirgin lezyonlarda ise yüzeysel keratektomiden oluşmaktadır. Lezyonlar tekrarlama eğilimi göstermektedir ve "mitomisin C" (MMC) nüksü önlemede etkilidir.[3] Histopatolojik olarak epitelle Bowman tabakası arasında hyalinizasyonla birlikte yoğun kollajen plaklar izlenir.[4] Bu çalışmamızda sağ gözünde görme azlığı yaşayan Salzmann nodüler dejenerasyon olgusuna yaklaşım, tomografik değerlendirmeler, tedavi ve sonuçlarını bu çalışmamızda gösterdik.

Bu makale TOD 45. Ulusal Oftalmoloji Kongresi'nde sunulmuştur.

1- M.D., Special Birinci Eye Hospital, İstanbul/TURKEY
ORUCOGLU F., faikorucov@yahoo.co.uk

Geliş Tarihi - Received: 21.09.2012
Kabul Tarihi - Accepted: 30.10.2012
Glo-Kat 2013;8:65-68

Yazışma Adresi / Correspondence Adress: : M.D., Faik ORUÇOĞLU
Special Birinci Eye Hospital, İstanbul/TURKEY

Phone: +90 532 583 86 36
E-Mail: faikorucov@yahoo.co.uk

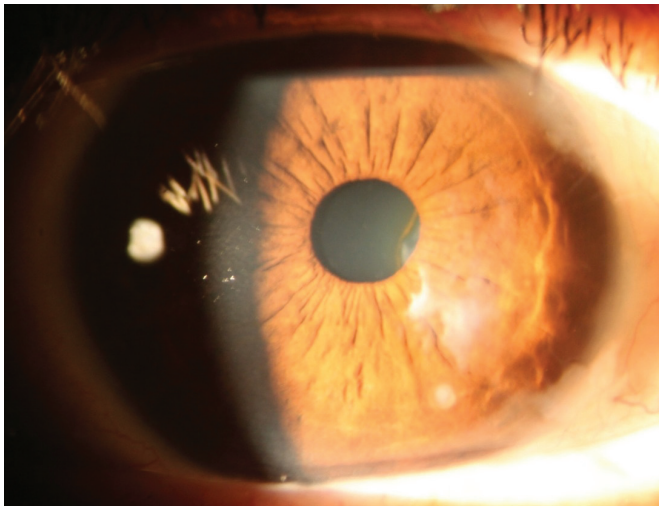

Resim 1: *Kornea yüzeyinde kabarık, beyazımsı yapıda Salzmann nodüler dejenerasyonu. Lezyon sınırında demir depozit birikimler.*

OLGU SUNUMU

Altmış üç yaşında erkek hasta sağ gözde kısmi irritasyon ve az görme şikayeti ile Ağustos 2011 tarihinde kliniğimize başvurdu. Hastanın hikayesinde sağ gözden 7 yıl önce pterijium ameliyatı geçirdiği öğrenildi. Görme bulanıklığı ameliyattan 2-3 yıl sonra başladığı bildirildi. Hastanın yapılan oftalmolojik muayenesinde sağ gözde tashihli görmesi 0.3, sol gözde ise 0.9 düzeyindeydi. Biyomikroskopik muayenede sağ gözde kornea üzerinde düzensiz kabarık, nodüler, beyazımsı-gri lezyon görüldü (Resim 1). Lezyon sınırında intrastromal demir birikintileri mevcuttu. Lezyon üzerinde kısmi yüzeysel punktat boyanmalar mevcuttu. Her hangi bir limbal etkileşim söz konusu değildi. Konjonktival yapı doğaldı ve boyanma yoktu. Ön kamara sakindi. Gözün diğer yapıları doğaldı. Sol göz yapıları doğaldı. Bu klinik görünüm ile Salzmann nodüler dejenerasyon tanısı konulan hastaya kornea kurvatürünün ne kadar etkilendiğini görmek için Scheimpflug tomografik görüntülenme yapıldı.

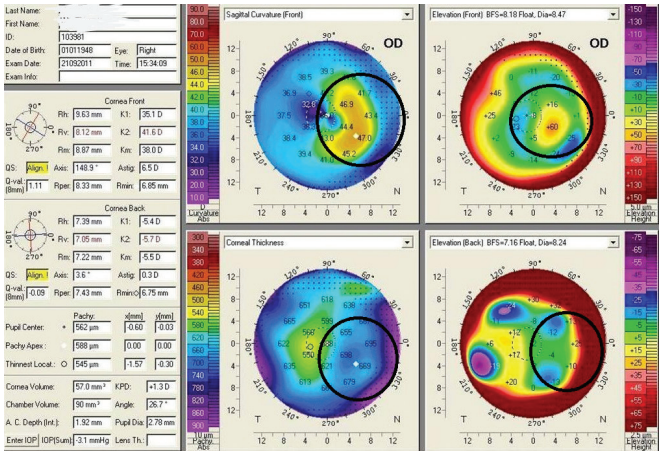

Resim 3: *Pentacam 4 harita testi: Korneada; irregülarite, ön elevasyonda; yükseklik gösteren adacık, pakimetride; kalınlaşma, arka elevasyon; normal.*

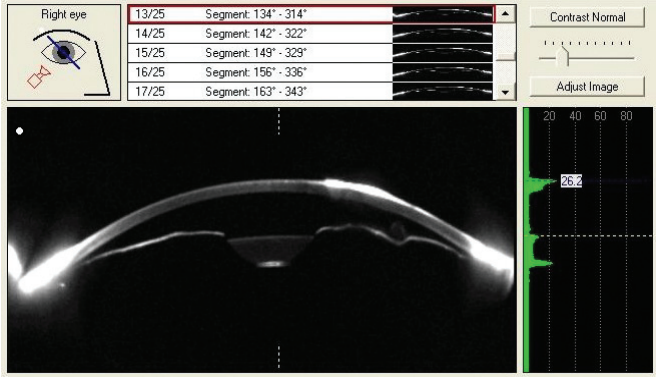

Resim 2: *Scheimpflug görüntüleme: Kornea yüzeyinde kabarıklık gösteren hiperreflektans yapı.*

Scheimpflug görüntülemede kornea stromasının etkilenmediği, üzerinde hiperreflektans özellikli kabarık görünüm mevcuttu (Resim 2). Aynı bölgede kornea dansitesi artmıştı. Pentacam 4 harita testinde ön keratometrik değerler sırası ile K1 35.1 ve K2 41.6 diyoptri (D) idi. Ön keratometrik astigmatizma ise 6.5 D idi. Ön asferisite değeri 1.1 olarak ölçüldü. Sagital kurvatür haritada korneada düzensizlik vardı. Santral inferior superior asimetri 11.6 D ölçüldü. Ön elevasyon haritasında lezyon bölgesinde en iyi kürede (best fit sphere: BFS) +60 µ yükselme vardı. Pakimetri haritasında lezyon bölgesinde 698 µ'na varan kalınlaşma vardı. Lezyonun karşı tarafında bu kalınlık 550 µ idi. Arka elevasyon haritasının lezyondan etkilenmediği görüldü. Lezyon bölgesinde arka elevasyon haritası sferik yapıdaydı ve asferisite değeri 0.09 idi (Resim 3). Korneada santral tutulum olmasa da lezyonun santral düzensizliğe sebebiyet verdiği ve görmeyi bu sebeple etkilediği öngörüldü ve yüzeysel keratektomi planlandı. İşlemin mümkün olabilen komplikasyonları anlatıldıktan sonra onam formu hasta tarafından okundu ve imzalandı. Hastanın sağ gözüne Eylül 2011 tarihinde yüzeysel keratektomi uygulandı. İşlem sırasında topikal anestezi proparakain hidroklorür %0.5 (Alcaine, Alcon, ABD) ile sağlandı.

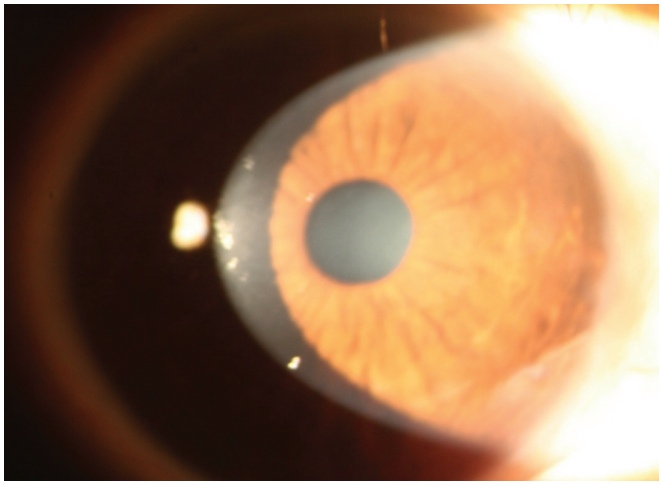

Resim 4: *Cerrahi sonrası görünüm. Saydam Kornea, boyanma ve yüzey kabarıklığı yok.*

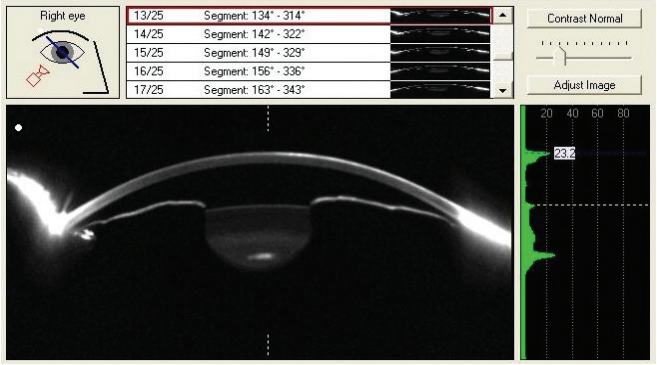

Resim 5: *Cerrahi sonrası Scheimpflug görüntüleme: Kornea yüzeyi düzgün, hiperreflektans yapıda lezyon yok.*

%20 konsantrasyondaki etil alkol, lezyonu tamamı ile içine alacak şekilde 9 mm alana 20 saniye uygulandı. Kornea yıkandıktan sonra kresent bıçak ile lezyon çevresinden itibaren debride edildi. Debride edilen doku histolojik değerlendirme için serum fizyolojik içeren kutuya yerleştirildi. Debride edilen bölgeye %0.02'lik MMC (Mitomycin-C Kyowa, Kyowa Hakko Kogyo Co Ltd., Tokyo, Japonya) 30 saniye uygulandı ve 30 mL serum fizyolojik ile yıkandı. İşlem sonrasında bandaj kontakt lens (Balafilcon A, Pure Vision, Bausch&Lomb, ABD) takıldı. Cerrahi sonrası dönem için tobramisin %0.3 oftalmik solüsyon (Tobrex, Alcon, ABD) 4x1 (1 hafta), ve koruyucusuz suni göz yaşı damlaları başlandı (Tears Naturale Free, Alcon, ABD, 3x1, 1 ay).

Dört gün içerisinde epitelyum tamamı ile kapandı ve 5'inci gün kontakt lens çıkartıldı. Hastanın cerrahi işlemden 1 hafta sonra yapılan biomikroskopik muayenesinde kornea saydamdı ve boyanma yoktu (Resim 4). Hastanın görmesi sağ gözde +1.75 (135-1.25) ile 0.8'e yükseldi. Aynı gün yapılan Scheimpflug görüntülemede kornea üzerinde mevcut olan hiperreflektans kabarıklık yoktu (Resim 5). Bu defa keratometrik değerler; K1 40.0 D ve K2 41.4 D, topografik astigmatizma 1.4 D idi. Asferisite -0.13 idi. Sagital hariatda azalmış düzensizlik görülüyordu.

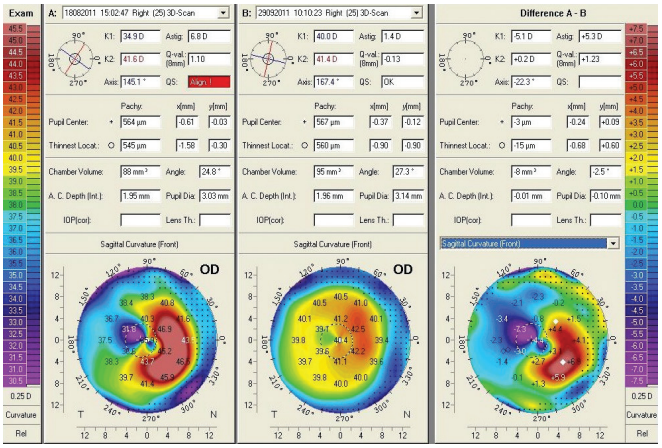

Resim 7: *Cerrahi öncesi ve sonrası sagital kurvatür karşılaştırması. Korneal asimetride belirgin düzelme.*

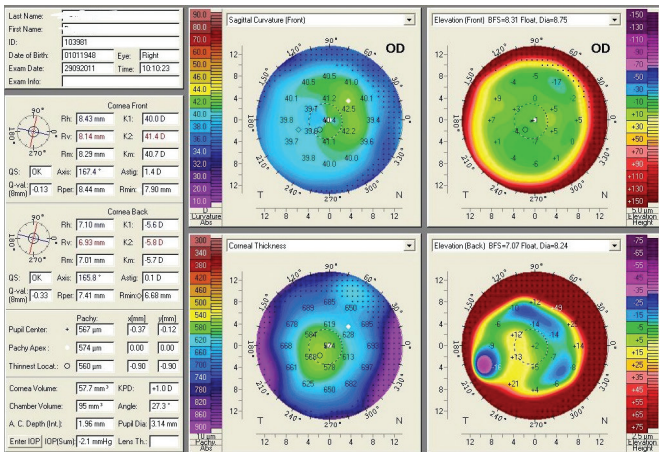

Resim 6: *Cerrahi sonrası Pentacam 4 harita testi: Korneada; kısmi düzensizlik, elevasyon haritaları doğal, pakimetrik harita homojen.*

Ön elevasyon haritasında sferik görünüm hakimdi. Kornea kalınlığında daha homojen dağılım söz konusuydu (Resim 6).

Hastanın cerrahi öncesi ve sonrası sagital kurvatürdeki değişim Resim 7'de, ön elevasyon değişimi Resim 8'de gösterilmiştir. Hastanın 7 ay sonraki muayenesinde korneanın saydam kaldığı ve görmenin 0.8 düzeyinde seyrettiği görüldü.

TARTIŞMA

Bu çalışmamızda Salzmann nodüler dejenerasyonuna bağlı korneada kurvatüründe düzensizliği olan hastanın tedavi yaklaşımı ve kornea yüzeyinin tomografik değişimleri gösterilmiştir. Salzmann nodüler dejenerasyonu kornea periferi veya bazen merkezinde yerleşmiş mavimsi-beyaz nodüler yapıda lezyonlardır ve tipik olarak kornea yüzeyi üzerinde kabarıklık gösterirler.[5]

Histopatoloji incelemelerinde nodüllerin farklı sayılarda kollajen fibriller, hyalinler ve fibrokistlerden oluşabildiği gösterilmişti.[4-6]

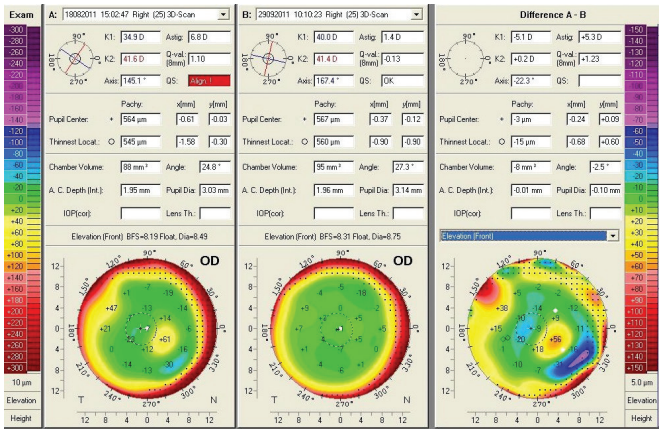

Resim 8: *Cerrahi öncesi ve sonrası ön elevasyonun karşılaştırılması. Cerrahi sonrası sferik yapıda kornea görünümü. Elevasyon artışında düzleşme.*

Bekir N ve ark.,[7] Salzmann nodüler dejenerasyon tanısı konulmuş 20 göze ait kornea biopsi materyallerinin incelenmesinde hiyalin yapısında nodüler birikimlerin varlığı, stromada kollajen lif miktarında artma, çok sayıda dejenere fibroblastlar ve vakuoller göstermişler. Kornea epiteli nodül üzerinde incelmiş olarak bulunmuştur.[3] Nodüllerin altında Bowman membran kaybı ve yerini skar dokusunun aldığı da bazı çalışmalarda gösterilmiştir.[3-6]

Salzmann nodüler dejenerasyonun patogenezi tam anlaşılmamış olsa da kronik enflamasyonlarla bağlantılı olabileceği düşünülmektedir. Uzun süreli irritasyona maruz kalmış epitel hücrelerindeki metabolik bozukluklara bağlı olarak yapısal değişikliklerin var olacağı düşünülmüştür.[6-7] Salzman nödüler dejenerasyonnun konfokal incelenmesinde nödüllere yakın anterior stromada keratosit aktivasyonu, nodül üzerinde bazal membranın kaybolduğu, granüler filamantöz görünümün hakim olduğuve subbazal cinirlerin dejeneratif değişiklikler görülmüştür.[8]

Salzmann nodüler dejenerasyon tanısı genellikle klinik olarak konulmaktadır. Optik koherens tomografinin (OKT) Salzmann nodüler dejenerasyonu hakkında bilgi verdiği bildirilmiştir.[9-10] OKT ile intraepitelyal fibrotik nodüller, epitel incelmesi ve kornea yüzeyindeki kabarıklık gösterilebilmektedir. Çalışmamızda Salzmann nodüler dejenerasyonun incelenmesi ve takibinde Pentacam tomografi kullandık. Topografide Salzmann nodüler dejenerasyonun irregüler astigmatizmaya sebeb olduğu bildirilmiştir.[11] Bilgimiz dahilinde, Scheimpflug kamaralar ve elevasyon haritaları, bu konu ile ilgili geçmiş çalışmalarda kullanılmamıştır.

Çalışmamızda Salzmann dejenerasyonun kornea üzerindeki görünümü ve cerrahi sonrasındaki iyileşme Scheimpflug görüntülerle gösterilmiştir. Elevasyon haritalarında ön elevasyonda, lezyon bölgesinde belirgin dikleşme olduğu ancak arka elevasyonun etkilenmediği gösterildi. Pakimetri haritasında da lezyon bölgesindeki kalınlaşma izlendi. Cerrahi sonrasında bu parametrelerde düzelme izlendi.

Salzmann nodüler dejenerasyonun tedavisinde keratektomi, fototerapotik keratektomi, lamellar veya penetran keratoplasti tedavi seçeneklerini oluşturmaktadır.[3-12] Çalışmamızda sulandırılmış alkol destekli yüzeysel keratektomi ile tedavi sağlandı. Bu yöntem ile lezyon korneadan tamamı ile debride edildi. Biz hastamızda nüks ihtimalini azaltmak için cerrahi işlem sonunda topikal MMC tedavisi uyguladık ve takip süresince nüks görülmedi. MMC uygulamasının Salzmann dejenerasyonunda nüksleri önlediği gösterilmiştir.[3] Yapılan benzer bir çalışmada yüzeysel keratektomi ve MMC uygulanmasına ilaveten fototerapötik keratektominin (FTK) etkili sonuçlar verdiği ve görme keskinliğini artırdığı gösterilmiştir.[13]

Sharma ve ark.,[14] Salzmann nodüler dejenerasyonun tedavisinde anterior lamellar keratoplasti ve FTK sonuçlarını karşılaştırmış ve FTK ile benzer sonuçlara ulaştıklarını bildirmişler.

Sonuç olarak, Shceimpflug görüntülemeler ve elevasyon haritaları Salzmann nodüler dejenerasyon olgularında tedavi öncesi ve sonrası parametrik değişiklikleri göstermesi açısından faydalı olmaktadır. Yüzeysel keratektomi Salzmann nodüler dejenerasyonu tedavisinde etkin sonuçlar vermektedir.

KAYNAKLAR/REFERENCES

1. Wood TO. Salzmann's nodular degeneration. Cornea 1990;9:17-22.
2. Oster JG, Steinert RF, Hogan RN. Reduction of hyperopia associated with manual excision of Salzmann's nodular degeneration. J Refract Surg 2001;17:466-9.
3. Bowers PJ Jr, Price MO, Zeldes SS. Superficial keratectomy with mitomycin-C for the treatment of Salzmann's nodules. J Cataract Refract Surg 2003;29:1302-6.
4. Stone DU, Astley RA, Shaver RP, et al. Histopathology of Salzmann nodular corneal degeneration.Cornea 2008;27:148-51.
5. Das S, Link B, Seitz B. Salzmann's nodular degeneration of the cornea: a review and case series. Cornea 2005;24:772-7.
6. Vannas A, Hogan M, Wood I. Salzmann's nodular degeneration of the cornea. Am J Ophthalmol 1975;79:211-9.
7. Bekir N, Karaarslan C, Mete U, ve ark. Trahom zemininde gelişen salzmann nodüler kornea dejenerasyonunda ultrastrüktürel değişiklikler. T Klin Oftalmol 1993;2:260-3.
8. Roszkowska AM, Aragona P, Spinella R, et al. Morphologic and confocal investigation on Salzmann nodular degeneration of the cornea. Invest Ophthalmol Vis Sci 2011;52:5910-9.
9. Vander Beek BL, Silverman RH, Starr CE. Bilateral Salzmann-like nodular corneal degeneration after laser in situ keratomileusis imaged with anterior segment optical coherence tomography and high-frequency ultrasound biomicroscopy. J Cataract Refract Surg 2009;35:785-7.
10. Hurmeric V, Yoo SH, Karp CL, et al. In vivo morphologic characteristics of Salzmann nodular degeneration with ultra-high-resolution optical coherence tomography. Am J Ophthalmol 2011;151:248-56.
11. Meltendorf C, Bühren J, Bug R, et al. Correlation between clinical in vivo confocal microscopic and ex vivo histopathologic findings of Salzmann nodular degeneration. Cornea 2006;25:734-8.
12. Kaşkaloğlu M, Üretmen Ö, Kaşkaloğlu S, ve ark. Salzmann'ın nodüler dejeneresansının excimer laser fototerapötik keratektomi ile tedavisi. MN Oftalmol 1998;5:249-51.
13. Khaireddin R, Katz T, Baile RB, et al. Superficial keratectomy, PTK, and mitomycin C as a combined treatment option for Salzmann's nodular degeneration: a follow-up of eight eyes. Graefes Arch Clin Exp Ophthalmol 2011;249:1211-5.
14. Sharma N, Prakash G, Titiyal JS, et al. Comparison of automated lamellar keratoplasty and phototherapeutic keratectomy for Salzmann nodular degeneration. Eye Contact Lens 2012;38:109-11.